

Semmelweis Egyetem, Fogorvostudományi Kar, Fogpótlástani Klinika, Budapest* Semmelweis Egyetem,
Fogorvostudományi Kar, Orális Diagnosztikai Tanszék, Dento-alveolaris Sebészeti Osztály, Budapest**

Implantációs fogpótlások protetikai aspektusai kivehető teljes alsó fogpótlások esetén

DR. OSZLÁNSZKY JUDIT,* DR. KÁDÁR LÁSZLÓ,* DR. HERMANN PÉTER,* DR. SCHMIDT PÉTER,*
DR. GYULAI-GAÁL SZABOLCS**

A teljes alsó fogatlanság ellátása komoly kihívás. Funkcionálisan megfelelő fogpótlás készítése még a legalaposabb tervezés és kivitelezés esetén sem minden esetben sikerül. Implantátumok alkalmazásával a fogorvosnak lehetősége van egy olyan ideálisabb helyzet kialakítására, ahol már funkcionálisan kedvező, elfogadható fogpótlás készíthető. Mint minden fogorvosi tevékenység során, ebben az esetben is hangsúlyozottan fontos a tervezés szerepe. Számtalan, a tervezést befolyásoló tényezőt kell figyelembe vennünk kezelési tervünk felállításakor (jellemzően idős páciensek, számos életkori sajátossággal). Az implantátumokkal elhorgonyozott kivehető fogpótlások a megtámasztás szerint három csoportba sorolhatók: mucosalis, muco-implantális és implantális. Az implantátumok száma, mérete, lokalizációja és az anatómiai viszonyok határozzák meg, hogy a páciens számára melyik csoportba sorolható fogpótlás tervezése a legmegfelelőbb.

Kulcsszavak: teljes fogatlanság, implantátum, megtámasztás, kezelést befolyásoló tényezők

Bevezetés

A fogorvosi munka egyik legnagyobb kihívása napjainkban is az olyan alsó teljes lemezes fogpótlás készítése, amely mind az esztétikai, mind a funkcionális igényeknek megfelel. Még a komplex funkcionális szemlélet alkalmazása mellett, személyre szabott, alapos tervezés és kivitelezés esetén is sok kudarc éri a fogorvost, és a páciens [9, 19]. Már több mint 100 éve felismerték, hogy akár egyetlen megtartott gyökér milyen jelentős szerepet kap az elhorgonyzásban. A gyökerekre készült overdenture típusú fogpótlások során szerzett pozitív tapasztalatok és az implantológia fejlődése lehetővé tette, hogy teljes fogatlanság során is ezt a kedvezőbb helyzetet tudjuk kialakítani [3, 18].

Egyre népszerűbbek az implantológiai megoldások teljes fogatlanság tekintetében, Hollandiában a társadalombiztosító 1989 óta állja (alsó állcsont esetén) két implantátum behelyezésének a költségeit [7], Németországban a nyolcvanas évek közepétől a leggyakoribb indikációs területté lépett elő az alsó atrofizált állcsont az implantológiában [12].

Az implantológia fejlődésével a páciensek igénye is egyre növekszik, ám nem szabad szem elől téveszteni, hogy a beavatkozás terheinek (anyagi és szervezeti) arányban kell állnia az elért eredménnyel, és mindig a beteg lehetőségeihez kell igazodnia. Sajnos gyakran találkozunk irreálisan magas elvárásokkal is, amelyek komolyabb augmentatív beavatkozások nélkül csak korlátozottan kielégíthetőek. Ilyen esetekben különö-

sen fontos előre tisztázni a pácienssel, hogy mit várhat a beavatkozásoktól, a későbbi csalódások elkerülése érdekében. Fontos, hogy a kezelési terv felállításakor elsődlegesnek tartott szempontjainkat ne hagyjuk felülírni a páciens által, ahogy ez egy holland tanulmány szerint sajnos sokszor megtörténik [14].

Tervezést befolyásoló tényezők

A konzerváló fogászat és a parodontológia fejlődésének, illetve a fogászatban végbement szemléletváltásnak köszönhetően egyre idősebb korban jutnak el pácienseink a teljes fogatlanság állapotába [10]. Ennek következménye, hogy jellemzően az idős korral járó kezelést befolyásoló tényezőket figyelembe kell vennünk. Tudomásul kell venni, hogy idős korban a betegek ritkán tehetik meg, vagy ritkán akarnak nagy összegeket költeni a fogpótlásukra. Továbbá a szisztémás betegségek nagyobb prevalenciája és a megnövekedett regenerációs idő a minél kisebb műtéti stresszrel járó kezelési tervet indikálja. Fontos figyelembe venni, hogy a koordinációs képességek és a látás romlása sokszor korlátozza a higiénias lehetőségeket. Élettani folyamatnak tekinthető az állcsontok fiziológiás atrofíája és peneszerű elvékonyodása, amely nemcsak a behelyezhető implantátumok számát korlátozza, hanem esztétikai és fonetikai szempontokból a hiányzó állcsontgerinc pótlását is szükségessé teszi [10, 17, 24].

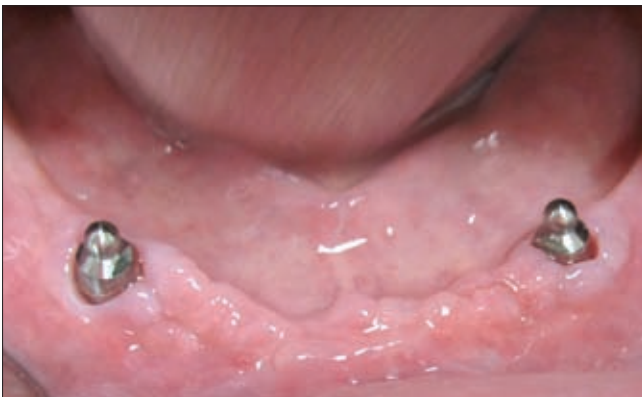Az előzőekben felsorolt szempontok szerint tehát olyan alacsony költségű, kis műtéti stresszt okozó (kevés im-

plantátum, csontpótlás nélkül), könnyen tisztítható fogpótlást célszerű terveznünk, amely az atrofizált állcsontgerinc hiányzó részét is pótolja. Ezen elvárásoknak leginkább a kevés implantátummal elhorgonyzott (esetleg meg is támasztott) kivehető fogpótlás felel meg [24].

Implantátumokkal elhorgonyzott kivehető fogpótlások csoportosítása a megtámasztás szerint

1. Mucosalis megtámasztás

Ebben az esetben az implantátumok csak az elhorgonyzásban vesznek részt, a megtámasztást teljes egészében a nyálkahártya-csont alapzat végzi. Az implantátumok nincsenek egységbe foglalva, jellemző lokalizációjuk az anterior régióban, a szemfogaknak megfelelően található (1. ábra). Ilyen megtámasz-



1. ábra. Gömbretenciós fejek lokalizációja megközelítőleg a szemfogaknak megfelelően

tást tesz lehetővé a klasszikus O-gyűrűs-rendszer, amelynél a gyűrű a gömbretenciós fej nyakára pattan, teljesen szabad mozgást engedve a fogsornak. A modernebb kialakítású gömbretenciós rendszerek már kevésbé teszik lehetővé ezt a minden irányba szabad mozgást, mert körülveszik a gömbretenciós fejet [4]. Vita tárgyát képezhetik a Locator-típusú rendszerek, mert kialakításuk miatt minimálisan a megtámasztásban is részt vehetnek, de ez olyan elenyésző mértékű, hogy még ebbe a csoportba sorolhatóak.

2. Muco-implantális megtámasztás

Ebben az esetben az implantátumok már nemcsak az elhorgonyzásban, hanem a megtámasztásban is részt vesznek a nyálkahártya-csont alapzat mellett. Az implantátumok ekkor is interforaminálisan kerülnek behelyezésre, ám azokat minden esetben egységbe kell foglalni, merevítőrudas rendszert kialakítva. A fogsor ekkor egy irányba süllyedhet, a merevítőrúd mint forgástengely irányítja a süllyedést [8].

3. Implantális megtámasztás

Tisztán implantális megtámasztás esetén a megtámasztást az implantátumokra kiépített merevítőrúd-rendszer végzi. A legtöbb implantátumot igénylő

megtámasztási forma (mandibula min. 4, maxilla min. 5–6, kivehető pótlás esetén). A fogsor egyik irányba sem süllyedhet, az alaplemeze nagymértékben redukálható [8, 24].

Mucosalis megtámasztás

Indikáció [24]:

- Nagy távolság az implantátumok között
- Az elülső mandibularész nagyfokú íveltsége
- Implantátumok átlós elhelyezkedése az állcsontívben
- Akadályoztatott szájhygiéna
- Anyagi megfontolások

Fontos megjegyezni, hogy az akadályoztatott szájhygiéniát Spiekermann után az implantációt módosító indikációk közé soroltuk, de csak mint relatív indikációt említhetjük. Minden implantációs fogpótlás hosszú távú sikeréhez elengedhetetlen az implantátumok tisztán tartása. Megfelelő szájhygiéna hiányában az implantátumok körüli lágyszöveti zárás felbomlása következményes periimplantális mucositishez és periimplantitishez vezethet, amely az implantátumok elvesztésével járhat. A fogorvos feladata annak megítélése, hogy a páciens milyen mértékű szájhygiéna fenntartására képes, és hogy az elegendő-e egy implantációs fogpótlás hosszú távú sikeréhez.

A mucosalis megtámasztású implantációs fogpótlások klasszikus, legrégebbi képviselője az O-gyűrűs gömbretenciós elhorgonyzás és a Locator. A két rendszer összehasonlítva elmondhatjuk, hogy a gömbretenciós megoldás vertikális helyigénye jelentősen nagyobb, mint a Locator rendszeré, ám több mozgást is enged a fogsornak [4]. Egy egyéves és egy hároméves követéses vizsgálat eredménye szerint a Locator-viselő betegeknél közel duplája volt a fogpótlástani komplikációk száma (házcseré, aktiváció) az O-gyűrűt viselőkkel összehasonlítva, míg a szájhygiéna és a betegek szubjektív tapasztalatai terén nem találtak különbséget [13, 15]. Egy német tanulmány a modernebb műanyag betétes rendszereket hasonlította össze a régebbi, tisztán fém mátrixú és fém pátrixú rendszerekkel. Eredményük szerint a műanyag betétes rendszerek retenciója jelentősen jobbnak bizonyult, és a fém felszínekkel ellentétben elhanyagolható mértékű kopást mutattak [26].

O-gyűrű esetén az implantátumok közötti tengelyeltérés maximum 10° lehet, mert nagyobb tengelyeltérés esetén a gumik elnyíródnak [22, 27]. Locator esetén már 35° a megengedett tengelyeltérés, ilyen esetekben speciális betétek (piros, zöld) használata szükséges, amelyek puhábbak, így jobban ellenállnak a ki-be helyezéskor fellépő erőknél [11].

A klasszikus megoldásokon kívül számos újdonsággal találkozhatunk a piacon. Ezek között már található tengelykorrekciós fejjel rendelkező rendszer is, excentrikusan elhelyezett gömbretenciós fej, és számos méretvariáns. Egy olaszországi öt éves követéses vizsgálat 21 olyan páciens vizsgálatát, akiknek csak a közép-vonalba helyeztek be egy implantátumot, és azt gömb-

retenciós fejjel látták el. Tapasztalataik szerint még egy implantátum is jelentősen fokozta a betegek komfortérzetét és a fogsor funkciós stabilitását [5].

Muco-implantális megtámasztás

Nagyon alapos tervezést igényel a merevítőrudak egymáshoz és az állcsontgerinchez viszonyított helyzete, mert ez alapvetően meghatározza a fogsor használhatóságát és az implantátumok élettartamát. Fontos

ténhessen, ezért azt kör vagy tojásdad keresztmetszetre kell kialakítani [8].

Négy implantátum behelyezése esetén is fontos az állcsontgerinc formáját, íveltségét követni. Két implantátum elhelyezése megközelítőleg a kismetszők helyére ajánlott, a másik kettő tőlük disztálisan. A merevítőrúd ebben az esetben disztálisan nincsen extendálva, a fogsor itt a nyálkahártya-csont alapzaton fekszik. Precíziós elhorgonyzási eszközt ilyenkor csak a két mesialis

I. táblázat

Implantátumokkal elhorgonyzott kivehető fogpótlások csoportosítása a megtámasztás szerint

Mucosalis megtámasztás	Muco-implantális megtámasztás	Implantális megtámasztás
implantátumok interforaminálisan (ált. kettő a szemfogak helyén)	implantátumok interforaminálisan	alsó állcsonton minimum négy implantátum szükséges
implantátumoknak csak elhorgonyzó szerepük van	egy irányba süllyedhet a fogsor	a fogsor egyik irányban sem süllyedhet
implantátumok egységbe foglalás nélkül	az implantátumokat merevítőrudakkal kell összekötni	az implantátumokat merevítőrudakkal kell összekötni

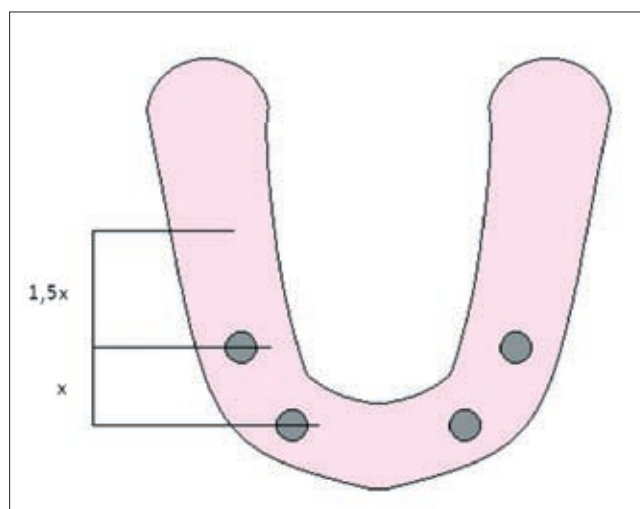
a merevítőrúd hossza, hiszen a rajta elhelyezett precíziós elhorgonyzási eszközök számára megfelelő hosszt kell biztosítani [2, 16]. Egy nyolcéves követéses vizsgálat a betegek hosszú távú elégedettségét vizsgálta gömbretenciós elven működő, egyedül álló implantátumok esetén, merevítőrúddal egységbe foglalt két implantátum esetén és kiterjedtebb merevítőrúd-rendszerek viselése során. Az eredmények szerint a több mint száz páciens közül csak az egységbe foglalás nélküli implantátumok esetén csökkent a betegek elégedettsége, ami a retenció és stabilitás csökkenésével volt magyarázható. *Timmerman és mtsai* így arra a megállapításra jutottak, hogy atrofizált fogatlan mandibula esetén a legjobb hosszú távú eredményt, a legkisebb költségek mellett a két implantátumot összekötő egy merevítőrúd nyújtja [25]. *Wismeijer és mtsai* 16 hónap után mérték fel pácienseik elégedettségét (110 eset), és arra a megállapításra jutottak, hogy nincs szignifikáns eltérés a három csoport elégedettségi mutatója között, így a gömbretenciós elven működő egyedül álló implantátumok is épp olyan adekvát megoldásnak számítanak, mint a költségesebb merevítőrúd-rendszerek [28].

Két implantátum esetén a helyes lokalizáció megközelítőleg a kismetszők helyén van, a merevítőrúd egyes vonalban köti össze az implantátumokat, és az állcsont gerinc felett helyezkedik el, így nem szűkíti be a nyelvteret, és nem lesz lehetséges a fogpótlás billegetése [6, 16, 24]. Az implantátumok helyzetének a meghatározásakor arra kell törekedni, hogy az elkészülő merevítőrúd mind a horizontális, mind a vertikális síkban megközelítőleg párhuzamos legyen az intercondylaris tengellyel, és merőleges a mediansagitalis síkra. A merevítőrúd keresztmetszetének lehetővé kell tennie, hogy a fogpótlás süllyedésekor itt elfordulás tör-

implantátum közé tehetünk, ezzel, illetve a rúd keresztmetszetével (kör, tojásdad) biztosítva a fogsor süllyedését.

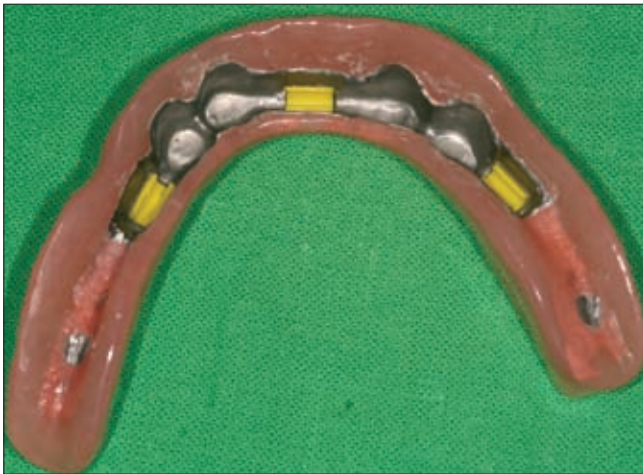
Implantális megtámasztás

Ezt a megoldást csak megfelelő csontkínálat, és lehetőleg szimmetrikusan behelyezett implantátumok esetén valósíthatjuk meg. Kellő mennyiségű implantátum-csontfelszín kapcsolat, és kellően nagy távolság az implantátumok között szükséges hozzá. A minimum négy implantátumra felépülő merevítőrúd-rendszer disztálisan extendáljuk. Korábban a disztális kiterjesztés mértékét 12 mm-ben maximálták [20, 21]. Sokkal alaposabban járunk el, ha a disztális kiterjesztés mértékének meghatározásánál figyelembe vesszük az implantátumok helyzetét, hiszen a forgatónyomaték



2. ábra. A maximális disztális extenzió mértékének meghatározása implantális megtámasztás esetén

azokat terheli. Különböző módszerek szolgálnak ennek a pontos kiszámítására. Fontos különbséget tenni az alsó és a felső állcsont között, a maxilla esetében rövidebb extenzióval kell számolnunk. Mandibula esetén a disztális kiterjesztést 20 mm-ben maximálhatjuk [8]. Egy 15 éves követéses vizsgálat 16 mm-es kiterjesztésről számol be [1], egy másik kedvezőbb eredményeket tapasztalt 15 mm, vagy annál rövidebb kiterjesztés esetén [23]. *Engelman* módszere nem konkrét számokat tartalmaz, hanem lehetővé teszi a merevítőrúd individuális tervezését. Ajánlása szerint a legmesszebb és a legdisztálisabb implantátum vetülete sagittális síkon mért távolságának a másfélszeresével lehet extendálni a merevítőrudat disztálisan. (Maxilla esetén csupán azonos távolsággal.) Nagyon fontos, hogy az implantátumok nyílirányú vetületét vizsgáljuk, hiszen a mandibula anterior szegmensében közel egy vonalban behelyezett implantátumok térben jelentős távolságra lehetnek egymástól, ám vetületük közel egybeesik [8] (2. ábra).



3. ábra. Precíziós elhorgonyzási eszközök lehetséges lokalizációja implantális megtámasztás esetén

Tisztán implantális megtámasztás esetén már mind-egyik megfelelő hosszúságú merevítőrúdra tehetünk precíziós elhorgonyzási eszközt, hiszen a fogsor nem süllyedhet, elfordulást nem kell biztosítanunk. A rúd keresztmetszete ennek megfelelően kvadratikus kialakítású lehet, amely forma tovább növeli a retenciót (3. ábra).

A merevítőrudaknak a megfelelő vastagságot is biztosítani kell, hogy az esetleges görbüléseket megelőzzük. Aranyötvényetek esetén és magas palládium tartalmú fémeknél 6 mm szükséges [8].

Nem elhanyagolható szempont a tervezésnél az antagonista fogazat milyensége. Továbbá fokozott figyelmet kell fordítanunk az okklúziós terhelések analizálására, hiszen parafunkciós mozgások esetén könnyen extrém mértékű túlterhelés érheti az elkészített pótlásokat [24].

Összefoglalás

Ahogy már a korábbiakban is kifejtettük, teljes alsó fogatlanság ellátása során a tervezésen van a hangsúly. Amennyiben implantátumokat használunk fel a fogsor elhorgonyzásának és megtámasztásának javítására, a tervezésnek már a sebészi beavatkozás előtt el kell kezdődnie. A tanulmányi minták artikulátorban való vizsgálata, a diagnosztikus fogfelállítás, és az ezen információk alapján elkészített sebészi sablon nagyban hozzájárulhat a sikerhez, és megelőzheti a későbbi kudarckokat.

Irodalom

1. ADELL R, LEKHOLM U, ROCKLER B, BRANEMARK PI: A 15-year study of osseointegrated implants in the treatment of the edentulous jaw. *Int J Oral Surg* 1981; 10: 387–416.
2. ALBREKTSSON T, ZARB GA: *The Brånemark Osseointegrated Implant*. Quintessence Publishing Co., Chicago, London, San Paulo, Tokió and Hongkong, 1989; 215–220.
3. BOTEGA D, MESQUITA M, HENRIQUES G, VAZ L: Retention force and fatigue strength of overdenture attachment systems. *J Oral Rehabil* 2004; 31: 884–889.
4. CHEN IC, BRUDVIK JS, MANCL LA, RUBENSTEIN JE, CHITSWE K, RAJGRODSKI AJ: Freedom of rotation of selected overdenture attachments: an in vitro study. *J Prosthet Dent* 2011; 106 (2) :78–86.
5. CORDIOLI G, MAJZOUB Z, CASTAGNA S: Mandibular overdentures anchored to single implants: a five-year prospective study. *J Prosthet Dent* 1997; 78 (2):159–165.
6. CRANIN A NORMAN: *Atlas of Oral Implantology*. Mosby, St. Louis, Baltimore, Boston, Carlsbad, Chicago, Minneapolis, New York, Philadelphia, Portland, London, Milánó, Sydney, Tokió, Toronto, 1992; 58–67, 374–393.
7. CUNE MS, DE PUTTER C, HOOGSTRATEN J: A nationwide evaluative study on implant-retained overdentures. *J Dent* 1997; 25 (1): 13–19.
8. ENGELMAN MICHAEL J.: *Osseointegration-Behandlungsplanung und klinische Kriterien*. Quintessenz Verlags-GmbH, Berlin, Chicago, London, Tokió, Párizs, Barcelona, São Paulo, Moszkva, Prága und Varsó, 1997; 177–215.
9. EPSTEIN DD, EPSTEIN PL, COHEN BI, PAGNILLO MK: Comparison of the retentive properties of six prefabricated post overdenture attachment systems. *J Prosthet Dent* 1999; 82: 579–584
10. FEJÉRDY P, NAGY G, OROSZ M: *Gerosztomatológia (az időskor fogászata)*. Semmelweis Kiadó, Budapest, 2007; 1–6, 131–148.
11. GULIZIO MP, AGAR JR, KELLY JR, TAYLOR TD: Effect of implant angulation upon retention of overdenture attachments. *J Prosthodont* 2005; 14 (1): 3–11.
12. GYLAI-GAÁL SZ, JOÓB-FANCSALY Á: Tapasztalataink az O-gyűrű segítségével elhorgonyzott alsó kivehető pótlások alkalmazásával. *Implantológia* I. évf. I. szám. 2004. 114–115.
13. KLEIS WK, KÄMMERER PW, HARTMANN S, AL-NAWAS B, WAGNER W: A comparison of three different attachment systems for mandibular two-implant overdentures: one-year report. *Clin Implant Dent Relat Res.*, 2010; 12 (3): 209–218.
14. KOELE P, HOOGSTRATEN J: Determinants of dentists' decisions to initiate dental implant treatment: a judgment analysis. *J Prosthet Dent.*, 1999; 81 (4): 476–480.
15. MACENTEE MI, WALTON JN, GLICK N: A clinical trial of patient satisfaction and prosthodontic needs with ball and bar attachments for implant-retained complete overdentures: three-year results. *J Prosthet Dent* 2005; 93 (1): 28–37.
16. MISCH CARL E: *Contemporary Implant Dentistry*. Mosby Elsevier, St. Louis, 2008; Chapter 19.

17. NAERT I, STEENBERGHE DV, WORTHINGTON P: *Osseointegration in Oral Rehabilitation*. Quintessence Publishing Co., Chicago, London, San Paulo, Tokió and Hongkong, 1993; 25–32.
18. PETROPOULOS VC, SMITH W, KOUSVELARI E: Comparison of retention and release periods for implant overdenture attachments. *Int J Oral Maxillofac Implants* 1997; 12: 176–185.
19. PRÁGAI G: *A teljes alsó kivehető fogpótlás alaplemeze és külső felszíne*. Medicina, Budapest, 1986, 2012; 9–13.
20. RODRIGUEZ A, AQUILINO S, LUND P: Cantilever length and implant biomechanics: A review of the literature, Part 1. *J Prosthodont* 1994; 3: 41–46.
21. RODRIGUEZ A, AQUILINO S, LUND P: Cantilever length and implant biomechanics: A review of the literature, Part 2. *J Prosthodont* 1994; 3: 114–118.
22. RODRIGUES RC, FARIA AC, MACEDO AP, SARTORI IA, DE MATTOS MDA G, RIBEIRO RF: An in vitro study of non-axial forces upon the retention of an O-ring attachment. *Clin Oral Implants Res*. 2009; 20 (12): 1314–1319.
23. SHACKLETON J, CARR L, SLABBERT J, BECKER P: Survival length of fixed implant-supported prostheses related to cantilever lengths. *J Prosthet Dent* 1994; 71: 23–26.
24. SPIEKERMANN HUBERTUS: *Implantology*. Thieme, Stuttgart, 1995; 143–266.
25. TIMMERMAN R, STOKER GT, WISMEIJER D, OOSTERVELD P, VERMEEREN JI, VAN WAAS MA: An eight-year follow-up to a randomized clinical trial of participant satisfaction with three types of mandibular implant-retained overdentures. *J Dent Res*, 2004; 83 (8): 630–633.
26. WICHMANN MG, KUNTZE W: Wear behavior of precision attachments. *Int J Prosthodont* 1999; 12 (5): 409–414.
27. WINKLER S, PIERMATTI J, ROTHMAN A, SIAMOS G: An overview of the O-ring implant overdenture attachment: clinical reports. *J Oral Implantol*. 2002; 28 (2): 82–86.
28. WISMEIJER D, VAN WAAS MA, VERMEEREN JI, MULDER J, KALK W: Patient satisfaction with implant-supported mandibular overdentures. A comparison of three treatment strategies with ITI-dental implants. *Int J Oral Maxillofac Surg*, 1997; 26 (4): 263–267.

OSZLÁNSZKY J, KÁDÁR L, HERMANN P, SCHMIDT P, GYULAI-GAÁL SZ:

Removable dentures with implants for edentulous lower jaw

Fabrication of a complete mandibular denture that offers patient comfort, function, and aesthetics along with stability and acceptable retention remains one of the most challenging procedures in dental practice. Based on a thorough treatment planning and a successful surgical procedure implants have been shown to be reliable abutment for both retention and support of overdentures. During planning important relevant factors must be considered such as old age, systemic diseases, increased financial capability, etc.

Implants retained overdentures can be divided into three groups according to the type of support: mucosal, muco-implantal and implantal. Key factors concerning the planning of prosthetic rehabilitation are the number and length of the implants, together with the quality and quantity of the anchoring bone tissue.

Key words: edentulous patients, implantology, mucosal support, muco-implantal support, implantal support, treatment plan