

Semmelweis Egyetem Fogorvostudományi Kar Oktatási Centrum  
 Dento-Alveoláris Sebészeti Osztály, Budapest\*  
 Semmelweis Egyetem Arc-, Állcsont-, Szájsebészeti és Fogászati Klinika  
 Radiológiai Osztály, Budapest\*\*  
 Semmelweis Egyetem Arc-, Állcsont-, Szájsebészeti és Fogászati Klinika  
 Orálpatológiai Részleg, Budapest\*\*\*

## A felső szemfog retenció etiológiája és diagnosztikája

DR. GYULAI-GAÁL SZABOLCS\*, DR. MIHÁLYI SZILVIA\*, DR. MARTONFFY KATALIN\*\*,  
 DR. SUBA ZSUZSANNA\*\*\*

A felső szemfogak a fogívben jelentős szerepet játszanak mind esztétikailag, mind funkcionálisan. Retenciójuk azért fordul elő gyakran, mert fogcsíráik meglehetősen távol fejlődnek a fogívtől, és késői előtörésük miatt a szomszédos fogak beszűkítik a rendelkezésre álló helyet. Az állcsontban megrekedt szemfogak kezelés nélkül súlyos szövődményeket okozhatnak. A korszerű klinikai és radiológiai vizsgálatok biztosítják a szemfog retenció korai felismerését, ami lehetővé teszi a sikeres sebészi- ortodontiai kezelést és a fogazat teljes rehabilitációját.

Kulcsszavak: retenció, impakció, felső szemfog, etiológia, diagnosztika, sebészi-ortodontiai kezelés

### Bevezetés

Az áttörésben visszamaradt maradó fogak a fogazat fejlődése során nem illeszkednek be a fogívbe és az állcsontban megrekedve különböző szövődményeket okozhatnak. A kérdéses fog hiánya további kozmetikai és funkcionális problémákat eredményez.

A nemzetközi szakirodalomtól eltérően a magyar fogászati szaknyelv világosan megkülönbözteti a retenció és az impakció fogalmát. Retenciónak nevezzük a fogak megrekedését az állcsontban előtörési hajlam nélkül. Impakció esetében a fog előtörését mechanikai akadály gátolja. Előtörési zavart okozhat számfeletti fog, korai tejfogextractio okozta helyhiány, állcsont cysta, vagy tumor.

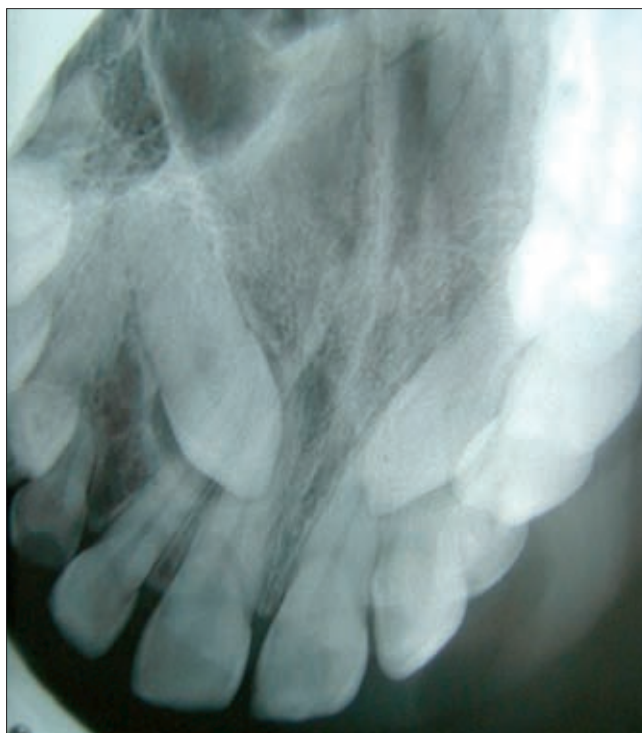
Hasonló megkülönböztetés használatos a német szakterminológiában, azzal a különbséggel, hogy tekintetbe veszi a rendellenes („Verlagerung”), illetve szabályos („Retention”) csírahelyzetet is, de mindkét formát impakciónak tekinti. A német nyelvű irodalom a felső szemfog ektópiát és retenciót összevonva, dystopiaként tárgyalja [7, 8].

Az angolszász szakirodalomban az „impaction” kifejezés használatos. Az előtörési hajlam hiányát elsődleges erupciós zavarként – „primary failure of eruption” – definiálják [1].

A leggyakoribb retineált fog a felső szemfog [18]. Retenciójuk egyes szerzők szerint klinikai vagy röntgenológiai vizsgálat alapján nehezen jósolható meg. A felső szemfogcsírák meglehetősen távol fejlődnek a fogívtől, és késői előtörésük is hajlamosít az impakcióra [14]. Az állcsontban rekedt fog körül kialakulhat

follicularis cysta. Súlyosabb esetekben a retineált fog irreverzibilis károsodást okozhat, így például a felső maradó kismetsző és/vagy nagymetsző gyökérszorpcióját is előidézhetheti.

A tejfoggyökér reszorpciós zavara, a tejfog persistencia és a maradófog retenció együtt a fogváltás patológiás triászát alkotja (1. ábra).



1. ábra. Perzisztáló tej- és retencióban lévő maradó szemfogak

## Etiológiai tényezők

### Civilizációs okok

Étkezési szokásaink megváltoztak, főként lágy, pépes ételeket fogyasztunk, egyre kevesebbet rágunk, mely rohanó életünk egyik negatív következménye. Ez funkcionális redukciót eredményez az állcsontokban, s így nem lesz elegendő hely a fogívben a fogak számára.

### Evolúciós okok

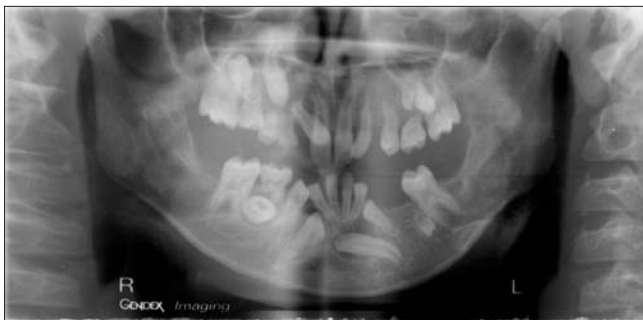Retineált szemfog leggyakrabban helyhiány miatt alakul ki. A felső szemfogak csírái a leghosszabb úton, az orbita aljáról érkező végleges helyükre [3]. Ilyenkor a kismetszők és az első praemolarisok már áttörtek, és a fogívben beszűkítik, vagy teljesen elfoglalják a szemfogak helyét. Ha a maradéknál kisebb méretű felső tejszemfog perzisztál, az szintén helyhiányt okoz [12].

### Genetikai okok

Bizonyítottan erupciós okok állnak a retineált szemfogak háttérben. Számos irodalmi adat arra enged következtetni, hogy az erupciós zavarokat főleg genetikai tényezők határozzák meg. Négy gén (POSTN, RUNX2, AMELX, AMBN) szerepét mutatták ki az erupciós folyamattal kapcsolatban. Az erupciós zavarok autoszomális domináns öröklődést mutatnak [5, 11].

### Patológiás ok

A fogat ért trauma, rendellenes csírahelyzet, számfelleti fogak, daganat, cysta stb. fog előtörési zavart okoz-



2. ábra. Több fog retenciójának együttes előfordulása

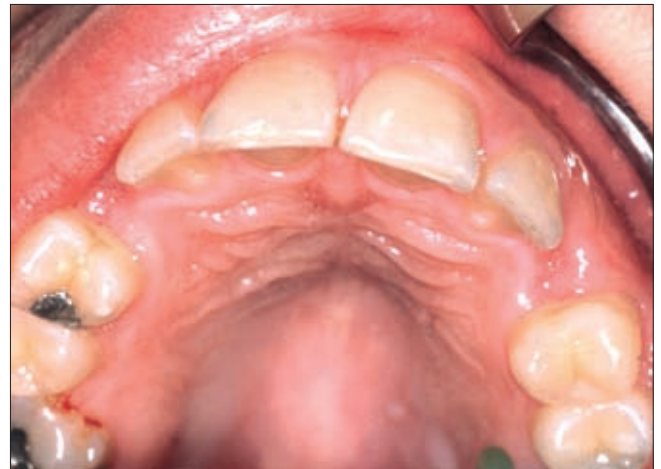hat [6]. Előfordul, hogy több fog előtörési zavarának részjelenségeként mutatkozik a szemfogak retenciója (2. ábra).

## Retineált felső szemfogak vizsgálata

### Inspekción, palpación

Megtekintéskor látható, hogy a fog a megfelelő időpontban nem tört elő (3. ábra). Ilyenkor a szemfog hiányzik, helyét gyakran a perzisztáló tejfog foglalja el. A hiányzó szemfog tájékán megtekintjük és megtapintjuk a pro-

cessus alveolarist. Labialisan, felszínesen tapintható, a csontot elődomborító fog esetében a prognózis igen kedvező. A diagnózis felállításában segítséget nyújt, ha a szomszédos fogak mozgathatók vagy diszlokál-



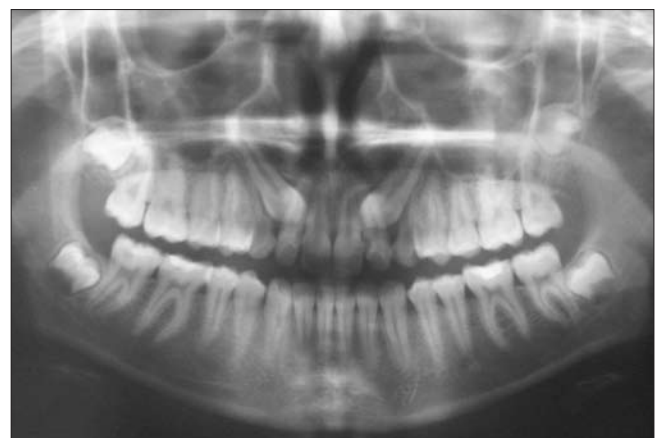
3. ábra. Klinikai vizsgálat a szemfog hiányát mutatja.

tak, illetve, ha a visszamaradt fog környékén fájdalomról panaszkozik a beteg [17]. Mivel a felső szemfogak áttörési időpontja átlagosan a 11. életév körül van, ennél idősebb korban állapíthatjuk meg, hogy rendellenes a fog elhelyezkedése.

### Röntgenvizsgálat

Röntgenvizsgálattal megállapítható a retenció ténye, a retineált fog helyzete, a retenció mértéke, a retineált fogak száma és esetleg a retenció oka [4].

A röntgenfelvételen felismerhető az állcsontban rekedt szemfog. Helyzete labiális vagy palatinális lehet, vagy a kettő között helyezkedhet el az állcsontban [9]. A retineált szemfogak több mint 85%-a palatinális, 15%-a buccális elhelyezkedésű [13]. A retenció egy- és kétoldali lehet. A szemfog helyzete lehet rézsútós, illetve horizontális (4. ábra). Megfigyeljük viszonyát a szomszédos fogak gyökerével, és megállapítjuk, hogy buccálisan vagy palatinálisan helyezkedik el. Megállá-



4. ábra. OP felvételen láthatóak a rézsútosan retineált szemfogak

pítjuk, hogy a korona előtöréséhez elegendő hely áll-e rendelkezésre, vagy helye beszűkült. Utóbbi esetben a sebészi beavatkozást fogszabályozó kezelésnek kell megelőznie a szükséges hely kialakítása érdekében. Olykor az első premolarist is fel kell áldozni helyteremtés céljából.

A diagnózis felállításához, a kezelési terv megvalósításához, valamint a szemfog elmozdulásának kezelés közbeni ellenőrzése során felmerült kérdésekre a cone beam CT (CBCT) segítségével választ lehet adni, mert ez a vizsgálat pontos térbeli tájékozódást tesz lehetővé. A megfelelő programot használva bármilyen szükséges mérést könnyen elvégezhetünk, a mérések pontosak. Ha CBCT nem áll rendelkezésre, akkor a panoráma felvétel mellett a ráharapásos és a periapicalis felvételek is hasznosak [16]. A periapicalis felvétel segítségével meghatározhatjuk a fog szomszédos fogakhoz viszonyított helyzetét.

Ráharapásos felvételen a buccálsan elhelyezkedő szemfog koronája a szomszédos fogak koronájára, míg a palatinálsan pozícionált szemfog koronája a szomszédos fogak gyökércsúcsainak közelébe vetül. A szemfog helyzetének meghatározására jól használható a lokalizációs felvétel, ami a parallaxis jelenségen alapul. Ilyenkor a vizsgált tárgy képe eltolódik, ha a látószög változik. Két felvételt készítünk úgy, hogy a páciens feje és a film ugyanabban a pozícióban marad, csak a második felvétel másik irányból készül. Így az első felvétel orthoradiális, a második felvétel disto- vagy mesioexcentrikus lesz. Az excentrikus felvételen a filmközeli tárgy képe a fókusszal azonos irányba vándorol. Tehát, ami az excentrikus felvételen a fókusszal ellentétes irányba mozog, az buccálsan, ami a fókusszal azonos irányba mozog, az palatinálsan helyezkedik el a foghoz viszonyítva. Ez a jelenség az angolszász szakirodalomban a „buccal object rule” (same lingual, opposite buccal) kifejezéseként terjedt el [10]. Ezeket a röntgenfelvételeket általában rutinvizsgálatként javasolják a szemfog retenció korai diagnosztizálására [19].

#### Ortodonciai vizsgálat

A retineált fogak szabályozásának, sorbaállításának megkezdése előtt el kell végezni a fogívek és az occlusio vizsgálatát. Megállapítható, hogy a fog retenciójához társul-e ortodonciai anomália. Meg kell határozni, hogy a fog sebészi feltárása előtt szükség van-e helyteremtő kezelésre [2].

Nem merülhet fel a sorbaállítás lehetősége, ha a retineált fog körül daganat vagy heveny gyulladás képződött. Az eltávolítás további indikációi között szerepelnek protetikai szempontok, például a protézis lemez megtámasztását is zavarja a fogretenció. A szomszédos fogakon a gyökerek felszívódásának veszélye is felmerül. Kétségesse teheti a sebészi-ortodonciai kezelés eredményét, ha a fog hossz tengelye jelentősen eltér a megkívánt tengelyállástól. Ilyenkor a fog tengelyének függőlegessel bezárt szögét, a korona illetve

a gyökér distalis vagy mesialis helyzetét, és a többi foghoz és anatómiai képletekhez való viszonyát veszik figyelembe. Kedvezőnek ítéltető meg a szemfog helyzete, ha enyhén distális irányba dől az első praeomolaris gyökércsúcsa irányába. Ha a tengelyeltérés 20–30 foknál nem nagyobb, és a fogat csak nyálkahártya fedi, a korona szabaddá tételével elvégezhető az ortodonciai kezelés. Ha a tengelyeltérés 30–40 fokos, akkor már csonteltávolításra is szükség van. Ilyenkor sebészi-ortodonciai módszerrel biztosítható a sorbaállítás. Ötven foknál nagyobb tengelyeltérés esetén csak a fog sebészi eltávolítása, esetleg erőszakos sorbaállítása („redressement force”) lehetséges. Kedvezőtlenül befolyásolja a kezelés eredményét, ha a fog gyökércsúcsa erősen görbült, illetve ha a fogcsíra eredeti helyéről messzire vándorolt.

### A felső szemfog retenció kórismezésének jelentősége

A felső szemfogak a fogívben jelentős szerepet játszanak mind esztétikailag, mind funkcionálisan. Korábban a rendellenes helyzetű szemfogakat az állcsontban hagyták, vagy terápiás lehetőségek híján eltávolították. A korszerű diagnosztikai és kezelési lehetőségek biztosítják, hogy az esetek többségében a retineált szemfogak a fogívbe illeszthetők. A gondos klinikai és radiológiai vizsgálat biztosítja a rendellenesség korai kórismezését [15]. Ez lehetővé teszi a sikeres sebészi- ortodonciai kezelést és a fogazat teljes rehabilitációját.

#### Irodalom

1. CILLO JE, ELLIS E, KESSLER HP: Pericoronal Squamous Odontogenic Tumor Associated With an Impacted Mandibular Third Molar: A Case Report. *J Oral Maxillofac Surg* 2005; 63: 413–416.
2. DÉNES J, GÁBRIS K, HIDASI GY, TARJÁN I: *Gyermekfogászat, fogszabályozás*. Semmelweis Kiadó, Budapest, 2004.
3. DÉNES J, HIDASI GY: A maradék fogak retenciója és a terápia alapelvei. *Fogorv Szle* 1982; 75:129.
4. FERENCZY K, MARTONFFY K: *Fogászati radiológia*. Semmelweis Kiadó, Budapest, 1992.
5. FRAZIER-BOWERS SA, SIMMONS D, KOEHLER K, ZHOU J: *Genetic analysis of familial non-syndromic primary failure of eruption*. Department of Orthodontics, School of Dentistry, University of North Carolina at Chapel Hill, Chapel Hill, NC 27599, USA, 2009.
6. GYULAI-GAÁL SZ, SUBA Zs: Az odontomák klinikai leletei és patológiai jellemzői. *Magyar Fogorvos* 2003; 6:92–95.
7. HARZER W: RETENTION VON ZÄHNEN: Ätiologie, Diagnostik und Therapie. In: DIEDRICH P (Hrsg): *Praxis der Zahnheilkunde*, Bd 12. München-Jena: Urban & Fischer, 2002; 75–99.
8. KOKICH VG, MATHEWS DP: Chirurgisch-kieferorthopädische Therapie retinierter Zähne. *Inf Orthod Kieferorthop* 2006; 38: 288–293.
9. KRUGER GO: *Textbook of Oral Surgery*. The C. V. Mosby Company, Saint Louis, 1964.
10. MARTONFFY K: *Fogászati radiológia*. Semmelweis Kiadó, Budapest, 2006.
11. PROFFIT WR, FRAZIER-BOWERS SA: *Mechanism and control of tooth eruption: overview and clinical implications*. Department of Orthodontics, University of North Carolina School of Dentistry, Chapel Hill, NC 27599-7450, USA, 2009.

12. RAZOUK G, ROYKO Á, DÉNES J: Retineált felső szemfogak sebész-orthodontiai korrekciója és a kezelés motivációja a páciens részéről. *Fogorv Szle* 1995; 88: 339–343.
13. ROUNDS CE: *Principles and technique of Exodontia*. The C. V. Mosby Company, Saint Louis, 1962.
14. RÓZSA N, FÁBIÁN G, SZÁDECZKY B, KAÁN M, GÁBRIS K, TARJÁN I: Retinált felső maradó szemfogak előfordulási gyakorisága és a kezelés lehetőségei 11–18 éves orthodontiai betegeken. *Fogorv Szle* 2003; 96: 65–69.
15. SUBA Zs: *A szájüreg klinikai pathológiája*. Medicina, Budapest, 1998.
16. SURI S, UTREJA A, RATTAN V: Orthodontic treatment of bilaterally impacted maxillary canines in an adult. *J Orthod Dentofacial Orthop* 2002; 122: 429–437.
17. SZABÓ Gy: *Szájsebészeti, maxillofacialis sebészet*. Semmelweis Kiadó, Budapest, 2004.
18. TÁPODI A: Sebészeti módszerek az impaktált felső szemfogak kezelésében. *Fogorv Szle* 1989; 82: 13–16.
19. WEI SHY: *Pediatric Dentistry*. Total Patient Care. Lea and Febiger, Philadelphia, 1988; 346–349.

DR. GYULAI-GAÁL SZ, DR. MIHÁLYI SZ, DR. MARTONFFY K, DR. SUBA Zs:

### Etiology and diagnostics of the upper canine retention

Upper canines have significant esthetical and functional roles in the dental arch. Upper canine retention is a frequent anomaly as the germ develops rather far from its final place. Moreover, the neighboring teeth may narrow the place of the canine because of its late eruption. Impacted canines without treatment may cause severe complications. Impaction of canines can early be diagnosed by clinical and radiological findings, which enables the clinician to perform a complete rehabilitation by successful surgical and orthodontic treatment.

Key words: retention, impaction upper canine, etiology, diagnostics, surgical-orthodontic treatment

## PÁLYÁZAT KÖRMÖCZI-PÁLYADÍJRA

Felhívjuk minden, a *Fogorvosi Szemlében* publikáló, 35 évnél fiatalabb első szerzős cikk szerzőit, hogy pályázzanak a 2009-es Körmöczi-pályadíjra.

Pályázni csak a 2009-ben a *Fogorvosi Szemlében* megjelent közleményekkel lehet. Kérjük, a közlemény különlenyomatának egy példányát mellékeljék a pályázathoz.

A pályázat beadási határideje: 2010. július 15.

A pályázatokat, kérem, postán juttassák el a címemre.

Dr. Tóth Zsuzsanna,  
az MFE főtitkára  
SE Konzerváló Fogászati Klinika  
1088 Budapest, Szentkirályi utca 47.