

Marchiafava–Bignami-betegség (Egy 57 éves nőbeteg esetének ismertetése)

PINTÉR GYÖRGY¹, BORBÉLY KRISZTINA² ÉS PÉTER LÁSZLÓ¹

¹MH EK Honvédkórház, Pszichiátriai osztály, Budapest

²MH EK Honvédkórház, Radiológiai osztály, Budapest

A Marchiafava–Bignami-betegség (MBD) a corpus callosum károsodásával járó, ritka, akutan, szubakutan kialakuló, illetve krónikus lefolyást is mutató megbetegedés, mely leggyakrabban alkoholbetegek körében jelentkezik. Változatos neurológiai tünetekkel, epilepsziás rohamokkal, kómával járhat együtt, illetve a krónikus forma is kezdődhet akut tudatzavarral majd demencia, interhemiszfériális diszkonnekciós szindróma, vagy lassan előrehaladó magatartásváltozás következik be. 2001-ben alig 250 esetet jelentettek, melyek közül 200 elhalálozott, 30 esetében súlyos demencia, illetve ágyhoz kötöttség alakult ki, és csak 20 esetében volt kedvező a betegség kimenetele. Az általunk ismertetett betegnél a koponya MR, illetve az anamnézis alapján MBD-t diagnosztizáltunk, B-vitamin komplexet, folsav-, memantin-, piracetam- és haloperidolkezelést kapott, kielégítő állapotban emittáltuk. Áttekintve a szakirodalmat, aktuálisan a terápiás lehetőségek tiamin és folsav adásában merülnek ki. Egyes szerzők szerint a betegség lefolyására kedvező lehet a tiamin azonnali adása, más esetismertetések tapasztalatai pedig az amantadin és kortikoszteroid pozitív hatásáról számoltak be.

(*Neuropsychopharmacol Hung 2016; 18(2): 115–118*)

Kulcsszavak: Marchiafava–Bignami-betegség, alkoholizmus, demencia, corpus callosum

A Marchiafava–Bignami-betegség (MBD) a corpus callosum károsodásával járó, ritka, már nem csak post mortem diagnosztizálható betegség, amely akutan, szubakutan vagy krónikusan alakul ki, de remittáló frontális tünetekkel is manifesztálódhat. Az akutan, delíriummal, kómával kezdődő állapot változatos neurológiai tünetekkel, epilepsziás rohamokkal, piramis és extrapiramidális jelekkel, frontális liberációs tünetekkel járhat együtt. A krónikus forma is kezdődhet akut tudatzavarral, majd demencia, interhemiszfériális diszkonnekciós szindróma, vagy lassan előrehaladó magatartásváltozás következhet be (Pszichiátriai Szakmai Kollégium alkoholbetegség szakmai protokoll). 1903-ban Marchiafava és Bignami olasz patológusok írták le a betegséget először három, rohamot és kómát követően elhalt alkoholista férfi vizsgálata során. Mindhárom esetben a corpus callosum súlyos nekrozisát találták (Marchiafava & Bignami 1903). Gyakran nem csak a corpus callosum, hanem egyéb fehérállományi területek is érintettek lehetnek, mint pl. a putamen, a tractus opticus, az anterior commissura, és a cerebelláris pedunkulusok (Helenius et al., 2001).

A betegség kialakulásában az alkoholizmus a legjelentősebb kockázati tényező, de olyan egyéneknél is kimutatták, akik anamnézisében nem szerepelt alkoholbetegség. Hátterében a nem megfelelő táplálkozásnak, illetve ionháztartási zavaroknak lehet valószínűleg szerepe, de specifikus tényezőt nem sikerült azonosítani (Ault & Ramachandran, 2014). Leírtak olyan eseteket is, melyek kialakulását összefüggésbe hozták CO mérgezéssel, szepszissel, sarlósejtes betegséggel és Plasmodium fertőzéssel (Boutboul et al., 2010). Legvalószínűbb, hogy az alkoholizmus és a malnutrició következtében olyan metabolikus, toxikus és vaszkuláris elváltozások alakulnak ki, melyek morfológiai eltéréseket okoznak az agyban, és ezt követően jelennek meg a változatos klinikai tünetek (Gambini et al., 2003).

Heinrich és mtsai a betegség 2 altípusát különböztették meg 50 még élő beteg radiológiai leleteit feldolgozva: az „A” típusban az egész corpus callosum érintett volt, és a klinikai képet piramistünetek, stupor vagy kóma jellemezték. A „B” típus esetében csak a corpus callosum egy része volt érintett, és a betegek pszichés státusza enyhe eltéréseket mutatott (Heinrich et al., 2004).

Helenius és mtsai 2001-ben közel 250 esetről találtak beszámolót (Helenius et al., 2001), Ault és Ramachandran szerint 1966 és 2008 között hozzávetőleg 300 esetet jelentettek (Ault & Ramachandran, 2014). Bár a MBD ritka betegség, valószínűleg jelentős a nem diagnosztizált, illetve nem közölt esetek száma.

Helenius és mtsai vizsgálata szerint a 250 betegből 200 elhalálozott, 30 esetében súlyos demencia, illetve ágyhoz kötöttség alakult ki, és csak 20 esetében volt kedvező a betegség kimenetele (Helenius et al., 2001).

A diagnózis pontos felállítása korábban nehézségekbe ütközött, tekintettel a változatos neuropszichiátriai tünetekre és a nem specifikus laboreltérésekre, a biomarkerek hiányára. Sokszor csak post mortem derült ki a corpus callosum érintettsége. Az MR megjelenésével azonban a diagnózis felállítása jelentősen lerövidült, a corpus callosum nekrozisa, a demielinizáció már viszonylag korai stádiumban detektálható. A radiológiai eltéréseket összevetve az anamnézissel a betegség viszonylag könnyen diagnosztizálható, csak gondolni kell rá. Az MR-rel lehetőség van a betegség monitorozására is, nyomon követhető, hogy az alkalmazott terápia hatására a morfológiai eltérések változnak-e (Yongjian et al., 2015).

Differenciáldiagnosztikai szempontból a betegséget el kell különíteni más, a corpus callosum károsodásával együttjáró manifesztációktól is, melyek a következők lehetnek: daganat (glioblastoma multiforme), infekció, vaszkuláris károsodás, traumás agysérülés, neurodegeneratív folyamat (pl. Alzheimer-kór), toxikus-metabolikus eltérés (Filippi & Cauley, 2014).

BETEGISMERTETÉS

Anamnézis, beszállítási körülmények

Z.K.V. 57 éves nőbeteg, akit Sürgősségi Betegellátó Centrumunkon (SBC) keresztül vettünk fel osztályunkra. A sürgősségi osztályra mentővel érkezett otthonából, ahol a mentők fekvő találtak hipotermiás (34 °C), exsikkált állapotban. Szomszédok elmondása szerint korábban otthonában pár lépést tudott tenni járókerettel, de sokszor elesett. Három napja viszont nem válaszolt, ezért mentek be a lakásba, ahol a földön fekvő eszméletlenül találtak, mentőt hívtak hozzá.

SBC-n felvételkor tudatzavar, szomnolencia és negativizmus jellemezte, érdemi kontaktusba nem tudták vonni. Folyadékháztartását, illetve testhőmérsékletét fokozatosan rendezték, pszichiátriai konzílium már ébernek látta, de továbbra is negativisztikus, meglassult volt, spontán mozgást nem észleltek.

Felszólításra nevét közölte, de egyéb kérdésre nem válaszolt, érdemben nem kooperált, csak parciálisan reagált, a szemkontaktust nem tartotta. Nyugtalan-ság nem volt, mimikája feszültséget, szorongást nem tükrözött.

Neurológiai státusza szintén csak korlátozottan volt vizsgálható, mind a négy végtagban fokozottabb izomtónust, testszerte csökkent izomerőt, mindkét oldalon kiváltható palmo-mentális reflexet, jelzett bal szájug aszimmetriát írtak le.

Pszichiátriai anamnézis: depresszió miatti kezelések, évtizedek óta tartó alkoholfogyasztás. *Szomatikus anamnézis:* jobb oldali combnyaktörés, disztális femurtörés lemezes rögzítése, pszoriázis szerepelt. Korábban vérhányás, meléna, illetve gravis anémia miatt urgens gasztroszkópia, hemoklipp felhelyezése, transzfúzió történt.

Középiskolát végzett, ruházati boltokban volt eladó. Évek óta rokkantnyugdíjas, egyedül él, szomszédokkal tartja a kapcsolatot, hozzátartozója nincs.

Tekintettel pszichés állapotára, és arra, hogy diszkrét neurológiai tüneteken, illetve minimális laboreltéréseken kívül kifejezett organikus hátteret nem sikerült verifikálni, pszichiátriai osztályos elhelyezésre került sor.

Felvételi státusz

Pszichiátriai osztályunkon felvételekor pszichés státuszát illetően továbbra is csak egy-egy szavas válaszokat adott nagyobb latenciával, de már adekvátan, szemkontaktust már tartott. Egyszerűbb utasításokat lassan, időnként inadekvátan, de végrehajtott, érdemi anamnézis továbbra sem volt nyerhető. Mimikája, emocionalitása szegényes volt, szorongásnak, feszültségnek nem adta jelét. Negativizmusa nem változott, ételt, italt nem vett magához. Gondolkodása, perceptációs zavarok jelenléte továbbra sem volt megítélhető. Ismételt neurológiai vizsgálata egyértelműen tünetmagyarázó neurológiai gócjelet továbbra sem eredményezett.

Vizsgálati eredmények

1. SBC-n

Koponya CT vizsgálata koponyaüri vérzést, akut, illetve szubakut iszkémiás léziót nem igazolt, mérsékelt diffúz kortikális atrófiát, krónikus vaszkuláris encefalopátiát, mérsékelt ateroszklerózist mutatott.

Mellkas röntgenen érdemi eltérést nem írtak le.

Laborjában emelkedett fehérvérsejtszám, kreatináz, és CRP volt, de az ammónia-, kalciumszint

normál tartományban maradt. Alkohol- és drogtesztje negatív volt.

2. Osztályos kezelése alatt

Likvor vizsgálata kórosat nem mutatott.

EEG vizsgálata diffúz jobb féltekei túlsúlyú működészavart jelzett.

Kontroll EEG vizsgálata szakaszosan kissé lassult háttértevékenységet, ingadozó tudati éberségi szintet mutatott.

Karotisz ultrahang vizsgálata kisfokú ateroszklerózist jelzett.

Tekintettel arra, hogy az elvégzett vizsgálatok a kialakult klinikai képet nem magyarázták, illetve arra, hogy az EEG organikus működészavart jelzett, koponya MR vizsgálatot indikáltunk.

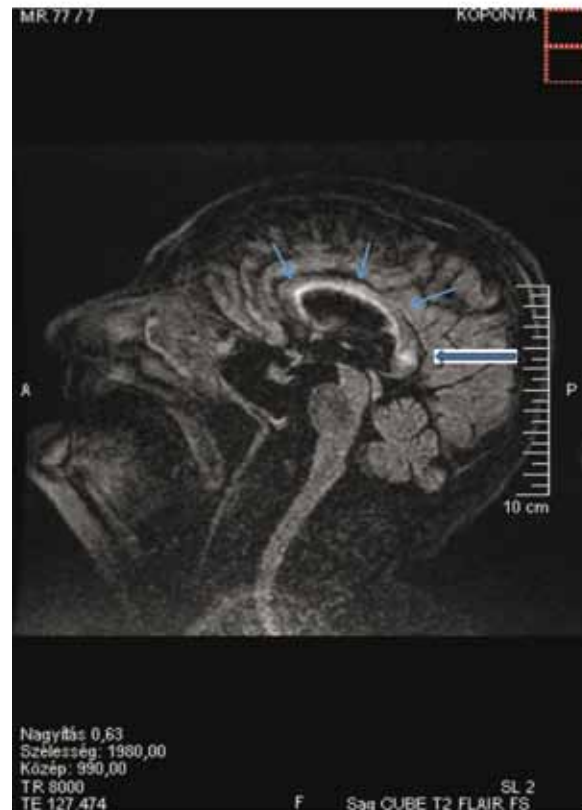
MR vizsgálat módszere: Axiális diffúzió, echogradiens T2, axialis és coronalis T2, FLAIR, majd iv. gadolinium (7,5 ml Gadovist) adása után axialis 3D T1 méréseket készítettünk.

Eredménye: A corpus callosum spleniuma a T2 jellegű méréseken magas jelintenzitású. Keskeny, magas jelintenzitású sáv követhető ugyanezen méréseken az oldalkamrák mentén is. Diffúzióátlás, illetve az echogradiens T2 mérésen hemorrhágiára utaló jelintenzitás nem figyelhető meg. Kóros kontrasztanyag halmozás nem észlelhető. A középvonal jó helyzetű. A kamrarendszer és frontális túlsúllyal a sulcusok enyhén tágabbak. A kranio-spinális átmenet szabad.

Vélemény: Marchiafava–Bignami-betegségre jellemző kép (demielinizáció a corpus callosum spleniumának megfelelően). Frontális túlsúlyú kortiko-szubkortikális agyi atrófia. (1. ábra)

Tekintettel a fenti vizsgálati leletre, neurológus kollégákkal is kooperálva napi 600 mg tiamin, 1200 mg piridoxin, 1,2 mg kobalamin, 2400 mg piracetam, 10 mg folsav, 10 mg memantin került bevezetésre. A kezelés során a kezdetben észlelt negativizmus és zavartság miatt kis dózisu haloperidol oldatot is kapott (1 mg/nap), majd az időnként észlelt nyugtalanság, vizuális hallucinációk miatt ennek dózisát átmenetileg meg is emeltük (2 mg/nap).

A fenti terápia mellett kezdeti negativizmusa lassan, folyamatosan oldódott, együttműködő lett, evett, ivott, percepció zavarai megszűntek. Viselkedése adekváttá, konvencionálissá vált, szociálisan elfogadható frontálpszichés megnyilvánulásokkal, száraz humorral fűszerezve. Orientációja, kognitív státusza fokozatosan javult, MMSE vizsgálata emissziót közvetlenül megelőzően 23/30 pont volt. Korábbi combnyaktörése okozta immobilitása miatt mobilizálását gyógytornász segítségével megkezdtük. Emisz-



1. ábra Koponya MR

sziója utáni elhelyezése ápolási intézményben történt. A beteg állapota a három hónappal későbbi kontroll alkalmával sem mutatott romlást, pszichés állapota stagnált, míg fizikálisan enyhe javulást detektálhatunk. A közeljövőben kontroll koponya MR vizsgálat elvégzését tervezzük, melynek segítségével a terápia hatására esetlegesen bekövetkező morfológiai változásokat is nyomon követhetnénk.

KONKLÚZIÓ

Nincs specifikus, bizonyítékokkal alátámasztott hatékony kezelés MBD esetében. Az irodalmi adatok általában az alkoholbetegség kezelésében is jellemző tiamin, egyéb B-vitaminok, illetve folsav pótlásával kapcsolatosak, melyek egyébként a krónikus alkoholbetegség következményeként kialakult malnutrició, vitaminhiány, anémia, ioneltérések nem specifikus, tüneti terápiái. A betegség kimenetelére egyes szerzők szerint szignifikáns befolyással van a tünetek kezdete és a parenterális tiamin adagolása között eltelt idő (Hillbom et al., 2014). Néhány esetben terápiakiegészítésként adtak amantadint (Staszewski et al., 2006), illetve magas dózisu intravé-

nás kortikoszteroidot (Kikkawa et al., 2000) kedvező eredménnyel.

Fontos megemlíteni, hogy az MR megjelenésével a betegség diagnosztizálása leegyszerűsödött, hiszen már in vivo olyan speciális morfológiai eltérések dektálhatóak, melyek jelenléte esetén nagy bizonyossággal definitív diagnózishoz juthatunk.

LEVELEZŐ SZERZŐ: Péter László
E-mail: lacipe73@gmail.com

IRODALOM

1. Ault Jennifer, DO, DPT; Chief Editor: Tarakad S Ramachandran, MBBS, MBA, MPH, FAAN, FACP, FAHA, FRCP, FRCPC, FRS, LRCP, MRCP, MRCS Diseases/Conditions, Oct 06, 2014.
2. Boutboul D, Lidove O, Aguilar C, Klein I and Papo T: Marchiafava-Bignami disease complicating SC hemoglobin disease and Plasmodium falciparum infection. *Presse Med* 39: 990-993, 2010.
3. Fillipi Christopher G., MD, and Cauley Keith A., MD, PhD.: Lesions of the Corpus Callosum and Other Commissural Fibers: Diffusion Tensor Studies. *Semin Ultrasound CT MRI* 35:445-458 C 2014 Published by Elsevier Inc.
4. Gambini A, Falini A, Muiola L, Comi G, Scotti G.: Marchiafava-Bignami Disease: Longitudinal MR Imaging and MR Spectroscopy Study. *Am J Neuroradiol.*, 2003; 24: 249-53.
5. Heinrich A, Runge U, Khaw AV.: Clinicoradiologic subtypes of Marchiafava-Bignami disease. *J Neurol.* 2004 Sep. 251(9): 1050-9.
6. Helenius J, Tatlisumak T, Soenne L, et al.: Marchiafava-Bignami disease: two cases with favourable outcome. *Eur J Neurol.* 2001 May. 8(3):269-72.
7. Hillbom M, Saloheimo P, Fujioka S, Wszolek ZK, Juvela S, Leone MA.: Diagnosis and management of Marchiafava-Bignami disease: a review of CT/MRI confirmed cases. *J Neurol Neurosurg Psychiatry.* 2014 Feb. 85(2):168-73.
8. Kikkawa Y, Takaya Y, Niwa N.: A case of Marchiafava-Bignami disease that responded to high-dose intravenous corticosteroid administration. *Rinsho Shinkeigaku.* 2000 Nov. 40 (11):1122-5.
9. Marchiafava E, Bignami A.: Sopra un alterazione del corpo calloso osservata in soggetti alcoolisti. *Riv Patol Nerv.* 1903. 8:544.
10. Pszichiátriai Szakmai Kollégium Alkoholbetegség szakmai protokoll
11. Staszewski J, Macek K, Stepień A.: Reversible demyelination of corpus callosum in the course of Marchiafava-Bignami disease. *Neurol Neurochir Pol.* 2006 Mar-Apr. 40(2):156-61.
12. Yongjian Cui, Lei Zheng, Xiaoli Wang, Weiwen Zhang, Dongcai Yuan and Yan Wei: Marchiafava-Bignami disease with rare etiology: A case report; *Experimental and Therapeutic Medicine* 9:1515-1517, 2015.

Marchiafava–Bignami disease (Case-report)

Marchiafava–Bignami disease (MBD) is caused by damage of the corpus callosum. There are acute, subacute and chronic forms, it occurs most frequently among alcoholic patients. A variety of neurological symptoms, epileptic seizures, and coma may be associated with the disease, but the chronic form may start with acute confusion and dementia, interhemispheric disconnection syndrome or with slow progressive changes in behavior. In 2001, only 250 cases were reported, of which 200 died, 30 cases contributed to severe dementia or bed rest, and favorable outcome occurred in only 20 cases. The MBD diagnosis of our patient was based on the anamnesis and cranial MRI and the treatment consisted of administration of B vitamin complex, folic acid, memantine, piracetam and haloperidol. Reviewing the international literature currently recommended therapeutic options are thiamin and folic acid. According to some authors the immediate administration of thiamine affects the outcome of the disease, and there are case reports of beneficial effects of amantadine and steroids.

Keywords: Marchiafava–Bignami disease, alcoholism, dementia, corpus callosum