

Animal welfare, etológia és tartástechnológia



Animal welfare, ethology and housing systems

Volume 7

Issue 4

Különszám

Gödöllő
2011



MODELLKÍSÉRLET A LIKOPIN FELSZÍVÓDÁSÁNAK VIZSGÁLATÁRA JAPÁNFÜRJBEN

Papócsi-Réthy Katalin, Kerti Annamária, Kiss Zsuzsanna, Bárdos László

Szent István Egyetem, Állattudományi Alapok Intézet, Állatélettani és Állat-egészségtani Tanszék, 2103

Gödöllő, Páter Károly út 1.

papocsi.rethy@t-online.hu

Összefoglalás

A likopin bélben történő felszívódását és tojásba épülését vizsgáltuk japán fürjben (*Coturnix coturnix japonica*). A kísérlet három szakaszból állt. Az első 0-2. hétig tartó kiürülési fázisban mindegyik madárral rizs alapú, karotinoid-mentes takarmányt etettünk. A második szakaszban (3-7. hét) 10 fürj továbbra is karotinod-mentes alaptakarmányt fogyasztott, míg másik 10 madár alaptakarmányába 500 mg/kg likopint (Redivivo™ DSM) kevertünk. A vizsgálat végső szakaszában (8-9. hét) minden fürj kukorica alapú, kereskedelmi árutojójú takarmánykeveréket fogyasztott. A 2., 7. és 9. hét végén vérmintákat vettünk. A második vizsgálati szakasz végén 5-5 fürjet *lege artis* elvéreztettünk és két vékonybél szakaszt (*duodenum* és *jejunum*) valamint a májat kiemeltük. A bélszakaszokat jéghideg élettani sóoldattal átmostuk, majd nyálkahártyájukból homogenátumot készítettünk. A kísérlet alatt minden csoportban gyűjtöttük a tojásokat. A tojássárgája színét színskálával (Yolk Colour Fan, DSM) hetente minősítettük. A vér, máj, tojássárgája és a bélnyálkahártya likopin-koncentrációját izokratikus-reverz fázisú HPLC-vel mértük. Eredményeink szerint a likopin felszívódása japán fürjben a vékonybél vizsgált szakaszai közül főleg a jejunumban zajlik, amit e bélszakasz nyálkahártyájának a duodénumnál nagyobb ($p < 0.05$) likopinkoncentrációja jelez. A tojássárgájában felhalmozódó festékanyag intenzív 12-13 YCF értéket eredményezett szemben a karotinoid-mentesen takarmányozott csoport tojásaival, amelyben ez az érték 1-2 közötti volt.

Kulcsszavak: likopin, felszívódás, bél, tojás, japán fürj,



Pilot study for determining the absorption of lycopene in Japanese quail

Abstract

Intestinal absorption of lycopene and its deposition into the yolk was investigated in Japanese quails (*Coturnix coturnix japonica*). The experiment was divided into three periods. In the first phase, (0-2nd week) in the depletion period all birds were fed with a rice based, carotenoid free diet. In the second stage (3rd-7th week) 10 quails were fed with the depletion diet while 10 birds with the same diet plus supplemented with a large dose (500 mg/food kg) of lycopene (RedivivoTM DSM). In the final part (8th and 9th week) of the experiment all birds received a corn based commercial layer feed. Blood samples were taken in the end of 2nd, 7th and 9th weeks of the experiment. At the end of the second experimental phase, 5-5 quails were lege artis sacrificed and two parts of the small intestine (duodenum and jejunum) were cut off. These segments were washed out with ice cold physiological saline and the mucous membrane was prepared and homogenized, and liver samples were collected at the same time too. Eggs from each period and treatment were collected all over the experiment. The yolk color was determined every week by Yolk Colour Fan (DSM). The lycopene concentration of blood, liver, yolk and the mucous membrane samples were determined by isocratic-reverse phase HPLC. The results indicate that lycopene absorption takes place in the investigated segments of small intestine in Japanese quail. It was determined that the mucous membrane of jejunum contains higher concentration of lycopene than duodenum ($p < 0.05$). The dye accumulated in the yolk resulted in intensive yellow color (12-13 YCF score) compared to those eggs which were produced in the carotenoid free diet group ($p < 0.001$).

Keywords: lycopene, absorption, intestine, egg, japanese quail

Irodalmi áttekintés

A likopin a karotinoidok csoportjába tartozó vegyület, számos egzotikus növényben, de hazai fajokban is (pl.: csipkebogyó, görögdinnye, paradicsom) megtalálható. Legjelentősebb mennyiségben a paradicsom, illetve annak feldolgozott termékei tartalmazzák (Holden, 1999). A lipid metabolizmussal való kölcsönhatása miatt a likopin a vér és tojás koleszterin szintjét csökkenti (Fuhrman, 1997; Gregosits, 2009; Sevcikova, 2008). Felszívódását követően a tojómadarak petefészkében deponálódik, ezzel a tojássárgáját eredményesen színezi (Bárdos, 2005; Kang, 2003; Karadas, 2006).

A paradicsompürét, mint likopinban dús takarmánykiegészítőt sikeresen alkalmazták tojás- és bőrszínezésre (Bárdos, 2005; Ferrante, 2003; Karadas, 2006), de szintetikus likopinforrással is végeztek



már tojásszínezési kísérleteket (Gregosits, 2009; Olson, 2008). A likopin nemcsak a tojásban, de a májban és különböző mértékben, más szervekben is raktározódik (Karadas, 2006). Mind tojótyúkban mind japán fűrjben eredményes antioxidáns (Leal, 1999), kedvező a hatása az ellenálló képesség, a megfelelő immunállapot kialakítására (Bárdos, 2005), a súlygyarapodásra és a hús minőségére is (Sahin, 2008; Vitina, 2009). A bélből történő likopinfelszívódással kapcsolatos adat baromfiban még nem ismert. Patkányban és vadászgöreyekben a felszívódást a vékonybélén kívül a vastagbél kezdeti szakaszából (colon) (Oshima, 1999), sőt a gyomorból is kimutatták (Ferreira, 2000). Vizsgálatunk célja az volt, hogy egy nagy adagban etetett (500 mg/kg takarmány) likopin preparátum (RedivivoTM, DSM) bélből történő felszívódásának a helyét megállapítsuk. Ennek érdekében saját fejlesztésű, rizs alapú alaptakarmányt etettünk japán fűrjekkel. Karadas és munkatársai (2006) likopin hasznosulási kísérleteikben ugyancsak csökkentett karotinoid tartalmú takarmányt adtak alaptakarmányként, de ők a rizs helyett főként búzát és árpat keverték a takarmányba.

Anyag és módszer

A kísérletet japán fűrjekkel végeztük. A hús, 8 hetes tojómadarat egy természetes megvilágítású és szellőzésű kísérleti állatházban, az állatfaj számára készített tojóketrecben, két azonos létszámú csoportban helyeztük el. A madarak a vizsgálat időtartama alatt *ad libitum* fogyasztottak takarmányt és ivóvizet.

A kísérlet során az állatok alaptakarmánya az általunk korábban leírt csökkentett karotinoid tartalmú, rizsalapú kísérleti alaptakarmányt volt (Réthy és mtsai, 2005). Ebbe az alaptakarmányba volt 10 g/ takarmány kg RedivivoTM Lycopene 5% TG/P (DSM) bekeverve, amivel az adott kísérleti szakaszban a kezelt csoport állatait etettük. Ez az adag 500 mg/kg likopint jelentett takarmány-kilogrammonként. A kontroll csoport karotinoid kiegészítésben nem részesült, és csak csökkentett karotinoidtartalmú, rizsalapú kísérleti alaptakarmányt fogyasztott.

A kísérleti időszak három szakaszra oszlott. Az első 2 hét a kiürülési (depléciós) fázist volt, amiben mindkét csoport a csökkentett karotinoid tartalmú alaptakarmányt fogyasztotta. Ezt 5 hetes kísérleti szakasz követte, ami alatt a kontroll állatok továbbra is az alaptakarmányt, a kísérleti csoport pedig a likopinnal kiegészített takarmányt fogyasztotta. A harmadik szakaszban a 7. hetet követően mindkét csoport kereskedelmi (kukorica alapú) tojótakarmányt fogyasztott, amelynek nyersfehérje-tartalma 18,1 % a látszólagos metabolizálható energiája pedig 11,63 MJ/kg volt. A teljes vizsgálati időszak így kilenc hétig tartott.

Az 5 hetes kísérleti szakasz végén csoportonként 6, *lege artis* dekapitált madárból vért vettünk, majd a hasüregből kiemeltük a vékonybélszakaszokat és a májat. A máj és a bélszakaszok tömegét

megmértük. A bélszakaszokat ezután elkülönítettük és azokból mintát vettünk. A tojásokat a kísérlet teljes ideje alatt folyamatosan gyűjtöttük. A feltört tojások sárgájának színintenzitását hetente minősítettük, és azt követően azokból 1 ml mintát vettünk, amiket a feldolgozásig -20°C -on tároltuk. A vérszérum, a tojássárgája, a máj, duodenum- és a jejunum-homogenátum minták likopintartalmát fordított fázisú, izokratikus HPLC módszerrel mértük (Kerti, 2006). Az összegyűjtött tojások közül hetente 5-5 véletlenszerűen kiválasztott tojást feltörtünk és sárgája színét a nemzetközileg elfogadott színskálával (Yolk Colour Fan, DSM) összehasonlítva osztályba soroltuk (Garcia, 2010; Kang, 2003; Karadas, 2006) Az eredményeket Microsoft-Excel programban Student-féle kétmintás *t*-próbával $p < 0,05$ szinten értékeltük ki.

Eredmények

Azt, hogy a likopin a japán fűrj emésztőcsatornájában felszívódik és az általunk vizsgált szervmintákban különböző koncentrációban van jelen, a vizsgálat 7. hétben vett szövet- és tojásminták bizonyítják. A vérminták likopin tartalma jelentősen különbözött a három mintavételi időszakban (1. ábra). Ez az ábra szemlélteti továbbá a tojássárgájában a likopinkoncentráció alakulását.

1. ábra. A szérum és a tojássárgája likopin koncentrációi a kísérlet során

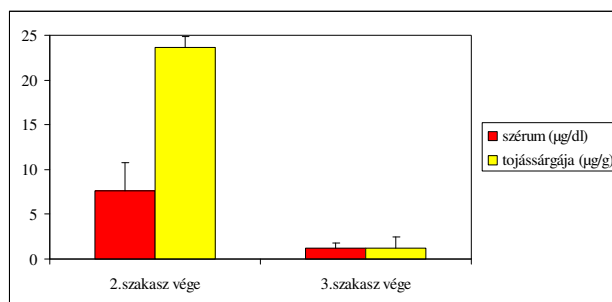


Figure 1: Lycopene concentrations of blood sera and egg yolk during the experimental period

A likopint fogyasztó csoport májmintái átlagosan $20,8 \pm 9,76$ µg/g likopint tartalmaztak. Ez azt jelenti, hogy egy-egy máj a máj össztömegére vonatkoztatva $97,2 \pm 47,8$ µg/máj likopint tartalmazott. A kontroll csoport májmintái várakozásainknak megfelelően nem tartalmaztak likopint. A kontroll és kísérleti csoport májmintái között nem volt szignifikáns tömegkülönbség.

A bélnyálkahártya homogenizátumból elvégzett likopinmérés eredményei azt mutatták, hogy a jejunum nyálkahártyája átlagosan háromszor több likopint tartalmaz, mint a duodenum (1. táblázat). Ezek az adatok arra engednek következtetni, hogy a likopin felszívódása főként a jejunum nyálkahártyáján át történik japán fűrjben.

1. táblázat: A vékonybél szakaszok likopin koncentrációi és szárazanyag tartalma ($\bar{x} \pm s$)

	Likopin ($\mu\text{g/g}$)	Szárazanyag (%)
Duodenum	1,11 \pm 0,22	12,43 \pm 2,00
Jejunum	3,26 \pm 0,62 **	12,66 \pm 2,12 ns

** $p < 0,01$, ns $p > 0,05$

Table 1: Lycopene concentrations and dry matter content (%) in the different parts of the small intestine

A kísérlet első és második fázisában a kontroll csoportból származó tojások sárgájának a színe a YCF skála 1-2 tartományába sorolható, igen halványsárga volt. (2. ábra). A kísérlet harmadik fázisában, a tojássárgája színe elérte a YCF 5-ös értéket. A kísérleti csoportból származó tojássárgája színe már egy hetes likopin etetés után intenzív sárgára váltott (2. ábra). A YCF értékek >12 értéket mutattak és ez a színintenzitás a második kísérleti szakasz végéig.

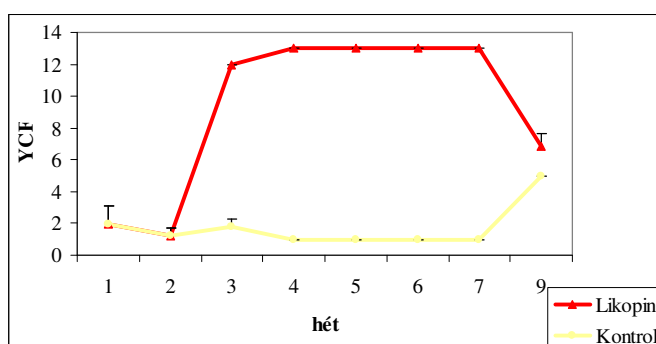
2. ábra. A tojássárgája színintenzitásának jellemzése YCF-skálával

Figure 2: Egg yolk colour values evaluated by YCF scale

Következtetések

A tojássárgájának színe a likopin etetés hatására egy hét alatt elérte a YCF >12 értéket. Ez alátámasztja a korábbi megfigyeléseket, ami szerint a színanyag tojásban való megjelenéséhez akár egyetlen nap elegendő, de a homogén szín kialakulásához, már legalább 4-5 nap szükséges (Hatzipanagiotou, 1984). Az eredmények még jobban szembetűnőek, ha az alaptakarmány csökkentett karotinoid tartalmú (Hasin, 2006; Karadas, 2006; Réthy, 2005). A vérsavó és a tojássárgája likopin



koncentrációja a kísérlet során azonos görbét ír le, a kiürülési fázisként pedig két hét adható meg. Ez igazolta korábbi tapasztalatainkat.

A kukorica alapú kereskedelmi tojótakarmánnyal két hét alatt YCF 5 értéket értünk el (3. ábra), ami némileg alacsonyabb, mint hasonló etetési kísérletekben megállapított YCF 7,8-8,4 körüli értéknél (Garcia, 2010; Hasin, 2006; Lokaewmanee, 2011). Ennek oka a kísérlet első, majd második fázisa alatti rizs alapú takarmány etetése lehetett, aminek fogyasztása alatt a kontroll csoport fürjeinek karotinoid készletei teljesen kiürültek.

A tojásba épülés bizonyításával már többen igazolták a likopin eredményes felszívódását házityúkban (Gregosits, 2009; Olson, 2008; Suarez, 1969) és japán fürjben is (Karadas, 2006; Sahin, 2008). A β -karotin felszívódásának helye madarakban a vékonybél. A felszívódás dóziszfüggő mértékben, de közel azonos időben történik a japán fürjekben (Ágota, 2000). A likopin, más karotinoidokhoz hasonlóan a béllumenből passzív transzporttal szívódik fel az itt található zsírokból, illetve epesavakból kialakuló micellákba épülve, majd emulósokban kilomikronként a nyirokáramba jut.

Az általunk alkalmazott kísérleti elrendezés alapján megállapíthattuk, hogy japán fürjben a proximális vékonybélszakaszok nyálkahártyája eltérő mennyiségben tartalmazott likopint.

A vizsgált vékonybélszakaszok (duodenum és jejunum) tekinthetők a likopin felszívódás helyének. A két bélszakasz közül a szignifikánsan nagyobb likopin koncentráció alapján (1. táblázat) állítható, hogy japán fürjben különösen a jejunum nyálkahártyájának van intenzív szerepe a felszívódásban.

Irodalomjegyzék

- Ágota, G.: A β -karotin felszívódásának, transzportjának és tojásba épülésének vizsgálata, különös tekintettel a koleszterin anyagforgalommal való kölcsönhatására. PhD disszertáció. GATE Gödöllő, 2000.
- Bárdos, L., Kiss, Zs. et al.: Studies on the effects of lycopene in poultry (hen and quail). ISAH. Warsaw, 2005. Vol 2. 65.
- Ferrante, V., Baroli, D.: Effect of tomato by-product diet supplementation on egg yolk colour. Italian Journal of Animal Science. 2003. 2. Suppl. 1. 459-461.
- Ferreira, A.L., Yeum, K.J.: Tissue Distribution of Lycopene in Ferrets and Rats after Lycopene Supplementation. Journal of Nutrition. 2000. 130. 1256–1260.
- Fuhrman B., Elis A., Aviram M.: Hypocholesterolemic Effect of Lycopene and beta-Carotene Is Related to Suppression of Cholesterol Synthesis and Augmentation of LDL Receptor Activity in Macrophages. Biochem. Biophys. Res. Comm., 1997. 233. 658-662.



- Garcia E.A.I., Molino A.B.:* Ground annatto seeds (*Bixa orellana* L.) in sorghum-based commercial layer diets and their effects on performance, egg quality, and yolk pigmentation. *Brazilian Journal of Poultry Science* 2010. 12. 259-264.
- Gregosits, B., Kerti, A. et al.:* A likopinkiegészítés hatása a tojótyúkok karotinoid- és lipidanyagcseréjére és a tojásba történő beépülésre. *Magyar Állatorvosok Lapja*. 2009.131. 594-600.
- Hasin, B.M., Ferdaus, A.J.M.:* Marigold and orange skin as egg yolk color promoting agents. *International Journal of Poultry Science*. 2006. 5. 979-987.
- Hatzipanagiotou, A., Hartfiel, W.:* Deposition of a carotenoid into the egg yolk from the body stores by providing ration with fresh or strong oxidated soya oil. *European Poultry Science*. 1984. 48. 155-160.
- Holden, J.M., Eldridge, A.L. et al.:* Carotenoid Content of U.S. Foods: An Update of the Database. *J. Food Comp. Anal.* 1999. 12:169-196.
- Kang, D. K., Kim, S. et al.:* Use of lycopene, an antioxidant carotenoid, in laying hens for egg yolk pigmentation. *Asian-Australasian Journal of Animal Sciences*. 2003. 16. 1799-1803.
- Karadas, F., Grammenidis, E. et al.:* Effects of carotenoids from lucerne, marigold and tomato on egg yolk pigmentation and carotenoid composition. *British Poultry Science* 2006. 47. 561-6.
- Karadas, F., Surai, P. et al.:* Supplementation of the maternal diet with tomato powder and marigold extract: effects on the antioxidant system of the developing quail. *British Poultry Science*. 2006. 47. 200-208.
- Kerti A., Bárdos L.:* Retinoidok (retinol, retinil-palmitát), karotinoidok (lutein, zeaxantin, β -kriptoxantin, likopin, β -karotin) és E-vitamin szimultán analízise rpHPLC-vel. *Klin. Kísérl. Lab. Med.*, 2006. 32. 106.
- Leal, M. - Shimada, A. et al.:* Effect of lycopene on lipid peroxidation and glutathione-dependent enzymes induced by T-2 toxin in vivo. *Toxicol Lett*. 1999. 20. 1-10.
- Lokaewmanee, K., Yamauchi, K.:* Enhancement of yolk color in raw and boiled egg yolk with lutein from Marigold flower meal and Marigold flower extract. *The Journal of Poultry Science*. 2011. 48. 25-32.
- Olson, J. B., Ward, N. E., Koutsos, E. A.:* Lycopene incorporation into egg yolk and effects on laying hen immune function. *Poultry Science*. 2008. 87. 2573–2580.
- Oshima, S., Inakuma, T., Narisawa, T.:* Absorption and distribution of lycopene in rat colon. *Journal of Nutritional Science and Vitaminology*. 1999. 45. 129-34.
- Réthy, K., Papócsi, P. et al.:* Karotinoidmentes takarmány alkalmazása a tyúkfélék karotinoid-anyagcseréjének vizsgálatához. *Állattenyésztés és Takarmányozás*. 2005. 54. 379-386.



- Sahin, N., Akdemir, F. et al.: Lycopene-enriched quail egg as functional food for humans. *Food Research International*. 2008. *41*. 295-300.
- Ševčíkova, S., Skřivan, M., Dlouha, G.: The effect of lycopene supplementation on lipid profile and meat quality of broiler chickens. *Czech J. Anim. Sci.* 2008. *10*. 431–440
- Suarez, D.: Incorporation of lycopene in egg yolk. *Poult. Sci.* 1969. *48*. 733-735.- VITINA, I.I. – KRASINA, V. et al.: Increasing possibilities of lycopene in poultry meat and egg yolk. 60th Annual Meeting of the European Association for Animal Production. Barcelona, 2009.