

Animal welfare, etológia és tartástechnológia



Animal welfare, ethology and housing systems

Volume 4

Issue 2

Különszám

Gödöllő
2008



LOVAKNÁL ELŐFORDULÓ FOGRENDELLENESÉGEK

Varga Petra, Kiss Csilla, Gulyás László

Nyugat-Magyarországi Egyetem, Mezőgazdaság-és Élelmiszertudományi Kar, Állattudományi Intézet
9200 Mosonmagyaróvár, Vár 4.

vargap@mtk.nyme.hu

Összefoglalás

A lovak fogrendellenességeinek vizsgálata világviszonylatban is nagyon időszerű és fontos. A lótenyésztésben és nemesítésben sokszor csak közepesen és gyengén öröklődő küllemi és teljesítménybeli értékmérők mellett az egészséges és rendellenességektől mentes fogazat, mint lényeges értékmérő, gyakorlatilag meg sem jelenik. Pedig az angolszász körökben gyakran elhangzó mondás, miszerint „no feet, no horse”, illetve „no teeth, no horse” utalnak arra a tényre, hogy a ló teljesítményében mind a nagyon jó végtag- anatómiának, mind pedig a problémamentes fogazatnak nagyon nagy szerep jut. Munkánkban részletesen vizsgáljuk egyedileg a különböző hasznosítású melegvérű és hidegvérű lovaknál az éles fogkopást, fogcsúcs- és fogélképződést, fogtúlnövést, ollós fogkopást, sima fogazatot, a lépcsős és hullámos fogkopást, valamint ezek egészségügyi hatásait, majd gyógykezelés utáni állapotukat.

Kulcsszavak: fogrendellenesség, fogazat, ló, fogkopás, lótenyésztés

The dent diseases in horses

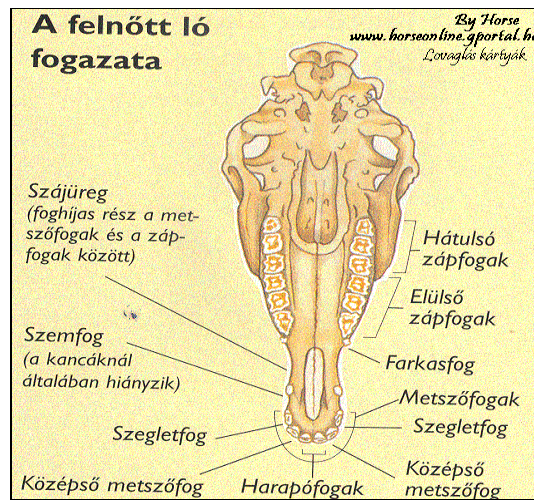
Abstract

The horses mouth forms a very important part of the digestive system and also forms the vital link between the horse and it's rider or driver. One of the oldest of adages in the word is „no feet, no horse”. We could add another that is just as appropriate: „No teeth, no horse”. The teeth are one of the most important parts of a horse's anatomy, yet they often are neglected. Trough our examinations we have look abnormal length of incisor teeth, alignment problems-underjet, overjet, fractured or loose teeth, missing teeth, abnormal wear, sharp enamel ridges and overgrowths, long teeth, wolf teeth, waves.

Keywords: dent disease, teeth, horse, abnormal length of teeth, horse breeding

Irodalmi áttekintés

A lónak (lóféléknek) zománcredős, lophodont fogazata van. A fogak száma 40 (ménben 40, kancában 36, mert a szemfog rendszerint hiányzik); ha a maxillaris fogsorban a farkasfog kihat, akkor 42. Mindegyik fogsorban 6-6 metszőfog található. Közülük a medialis a fogófog (I_1), a mellette levő a középfog (I_2), a lateralis pedig a szegletfog (I_3) nevet viseli (*1. ábra*).



1. ábra: A ló fogazata

Figure 1. The horse's teeth

A metszőfogak egygyökerű, kissé hajlított fogak, de a gyökerük egyenes. A felső metszőfogak íveltebbek és rövidebbek, mint az alsók. A fogak koronája szorosan egymás mellé simul, kúp alakú gyökerük a fogmederben egymás felé összetér.

A szemfog egygyökerű, kúp alakú, gyengén fejlett fog. Ménen és herélt lovakon fejlett, kancán hiányzik, vagy ha megvan, fejletlen. A lónak összesen 4 szemfoga lehet. A felsők a foghíjas szél elülső és középső harmada határán, az alsó a szél közepén helyeződnek. Mintegy 4–5 cm hosszúak, koronájuk 1 cm hosszú.

A ló zápfogai zománcredős őrlőfogak. Felül és alul 6-6 őrlőfog van. Oszlopszerű, négyoldalú prizmához hasonlóak, nyak nem különböztethető meg rajtuk. A felső zápfogak harántmetszészlapja négyzet, az alsóké téglalap alakú. Az első előzápfog metszészlapja többé-kevésbé háromszög alakú. A felsők 3–4, az alsók kétgyökerű fogak. A gyökerek csupán a végükön különülnek el egymástól. A mintegy 8–10 cm hosszú fog hosszabb része a fogmederben található, csupán 2,5 cm-nyi felső végdarabja van szabadon. A maxillaris fogsorban a P1 előtt gyakran farkasfog, dens lupinus (L) is kifejlődik.

A maxillaris fogsor íve szélesebb a mandibularisénál; az alsó fogív a felső fogíven belül esik, a felső őrlőfogak rágólapjának medialis harmada érintkezik az alsó őrlőfogak rágólapjának külső harmadával. A zápfogak rágólapja emiatt kifelé és lefelé lejt, azaz a felső őrlőfogaknak a buccalis széle, az alsóknak pedig a lingualis széle hosszabb és élesebb. A két fogív tehát nem egyenlő, a lóban anisognathia van. A fogak záródásukkor oldalkitérést nem végeznek, ez a centralis occlusio.



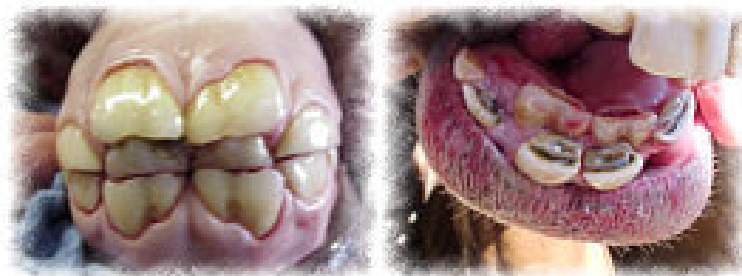
Rágólapjukon mind a három állomány jól látható. A három állomány eltérő mértékű kopása következményeképpen azonban a zománcállomány kiemelkedéseket, zománcléceket, crista enameli, a közötté helyeződő cement- és dentinállomány pedig árkokat alkot.

A felső és az alsó fogsor molaris fogai nem pontosan egymás fölött, hanem kissé eltolódva úgy helyeződnek, hogy az alsó molaris fogak közötti hasadékot a felső molaris fog takarja. A rágólapok rendes körülmények között tökéletesen egybeillők (Fehér, 1980).

Harapási rendellenesség (Parrott Mouth): ponty vagy csuka fogazat; az American Association of Equine Practitioners általi meghatározás szerint „olyan eltérés, melynél a középső metsző fogak nem zárodnak teljesen; hatályos az 1992. január 1. után született lovak esetében (Internet 1.).

A fogak fejlődési rendellenességei

Szám feletti fogak (polyodontia, dens supernumerarius) kialakulhatnak fölös számban képződő fogcsírából (valódi polyodontia, dens supernumerarius) kialakulhatnak fölös számban képződő fogcsírából (valódi polyodontia), gyakrabban azonban a visszamaradt tejfogak növelik a fogak számát (persistáló fogak). Valódi szám fölötti fog főleg az első zápfogak előtt, a foghíjas szélén alakul ki. Ez a szabályos zápfognál lényegesen kisebb, gyökere rövid. Viszonylag gyakran a tej metszőfogak persistálását szoktuk észlelni a fogsor labiális oldalán (Horváth, 2003) (2. ábra).



2. ábra: Szám feletti fog

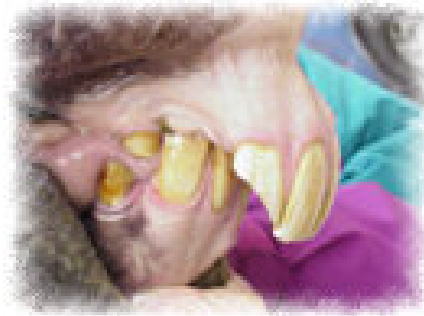Figure 2. Supernumerary

A szám feletti fogak jelenléte önmagában nem okoz rágászavart. A foghíjas szélé levő fog a zabla nyomása miatt okozhat fájdalmat. Ezeknek, valamint a visszamaradt tejfogaknak az eltávolítása nem okoz nehézséget (Horváth, 2003).

Diastasis az a rendellenesség, amikor a fogak között nagyobb hézag van. Beavatkozást csak akkor igényel, ha a hézagokba ékelődött takarmány ínygyulladást, fogmedergyulladást hoz létre (Horváth, 2003).



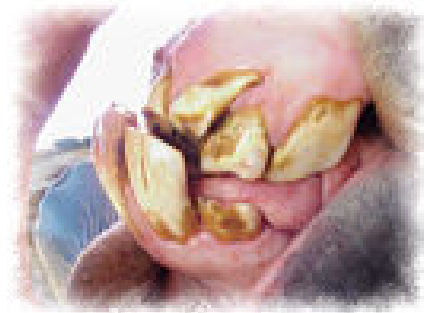A felső fogsor előregrása, a pontyfogazat oka az állkapocs viszonylagos rövidsége. Súlyos esetben a felső metszőfogak túlnőnek, az alsók a felső foghíjas szélét sértik. A felső P1, valamint az alsó M3 fogon fogcsúcs vagy fogtúlnövés keletkezik. A gyógykezelés a fogkopási rendellenességek időnkénti korrekciójára szorítkozik (Horváth, 2003) (3. ábra).



3. ábra: Pontyfogazat

Figure 3. Overbite

Az alsó fogsor előregrása, csukafogazat miatt az alsó metszőfogak kerülnek előbbre, s emiatt túlnőnek. Az alsó P1 és a felső M3 fogon fogcsúcs alakulhat ki, amit időnként lecsiszolunk (Horváth, 2003) (4. ábra).

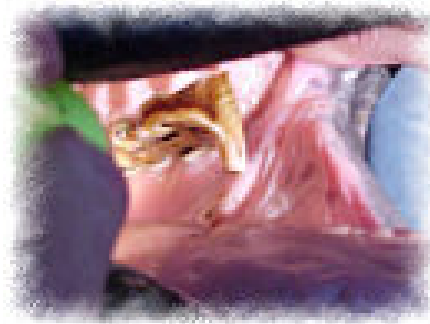

4. ábra: Csukafogazat

Figure 4. Underbite

A fogak kopási rendellenességei

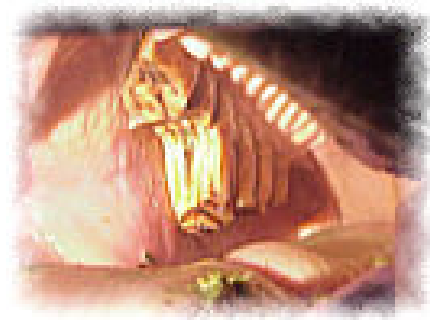
Fogcsúcs az az elváltozás, amikor a zápfog rágóalapjának az antagonista fog által nem koptatott elülső vagy hátsó része ék alakban kiemelkedik, ami súlyos esetben a vele szemben lévő ínyt sérti. Ebben az esetben a fogcsúcsot levéssük vagy leollózzuk (Horváth, 2003) (5. ábra).



5. ábra: Fogcsúcs

Figure 5. Rostral hooks

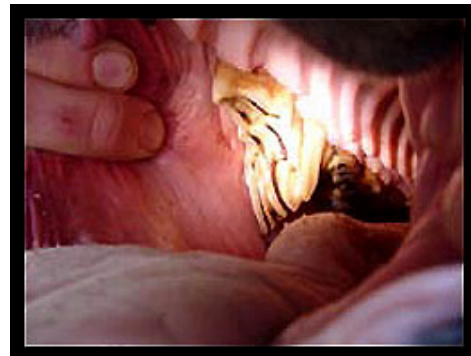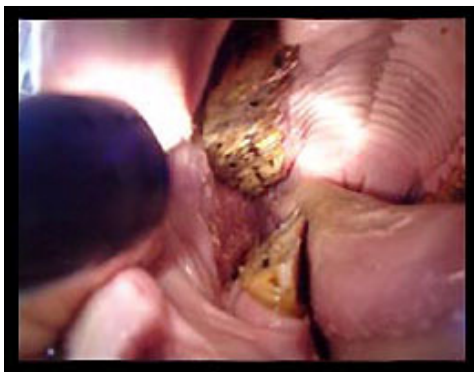Fogtúlnövés az antagonista fog hiánya miatt jön létre. A fogsorból teljes vastagságában kiemelkedő fog az ellenkező oldali ínyt elérve ott gyulladást s ez által fájdalmat okoz. Gyógykezelésként a túlnőtt fogat leollózással megrövidítjük vagy eltávolítjuk (Horváth, 2003) (6. ábra).



6. ábra: Fogtúlnövés

Figure 6. Abnormal length of incisor teeth

Éles fogkopás során a felső zápfogak buccalis, az alsó zápfogak linguális szélén éles, csúcsos, csipkés kiemelkedések képződnek. Ez a rendellenesség a lovak mintegy felében előfordul, de rágászavart csak súlyos esetben okoz, amikor az élek a pofa, illetve a nyelv nyálkahártyájának megsértése révén fájdalmat okoznak. A rendellenességet az élek lecsiszolásával szüntetjük meg (Horváth, 2003) (7. ábra).



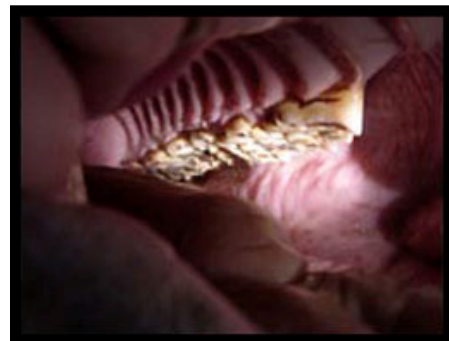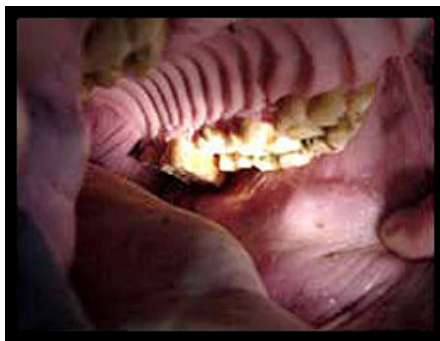7. ábra: Éles fogkopás

Figure 7. Sharp enamel ridges

Ollós fogkopás esetén a ferdén kopott zápfogak szinte ollózárak módjára egymás mellé zárnak. Súlyos formájára rágászavar hívja fel a figyelmet („bagózás”). Tartós fennállása miatt az állatok lesoványodnak. A nem túl súlyos tünetekben az éles fogsorokat csiszolással, esetleg a fogak leollózásával igyekszünk megrövidíteni. Az előrehaladott esetek gyógyíthatatlanok.

Sima fogazatról beszélünk, ha a zápfogak rágófelületéről a zománcredők lekoptak (fogteknő, excavatio). Ez 15 éves kortól fiziológiásnak tekintendő, fiatal korban kóros rendellenesség.

A lépcsős és a hullámos fogkopás a zápfogak egymástól eltérő, rendellenes kopása miatt jön létre. Mindkét rendellenesség akadályozza a rágást, ami az állat leromlásához vezet. Nem gyógyítható, így kedvezőtlen kórjólátú elváltozások (Horváth, 2003) (8. ábra).



8. ábra: Hullámos fogkopás

Figure 8. Wave complexes



Fogkő a fog felületén képződő szilárd, annak állományával szervesen össze nem függő képlet. Lovon főleg a metszőfogak alakjai, az agyarfogak és a felső előzáfogak buccalis felületén képződik. Mivel klinikai tüneteket nem okoznak, eltávolításuk nem szükséges.

Fogszuvasodásnak nevezzük a fog kemény állományának progresszív jellegű szétesését, amely lovon a különböző statisztikákban 0,5-2,5%-os gyakorisággal szerepel. Amíg a caries csak a fog legkülső cement- vagy zománcretegére terjed, nem jár fájdalommal, s így rendszerint nem észlelik. A mélyre terjedő szuvasodás mindig fájdalommal, rágászavarral jár, a beteg gyakran nyálzik, szájából jellegzetesen bűzös szag árad. A fog kopogtatása és az üreg szondázása fájdalmas, a tönkrement dentin feletti zománcrecszek letörnek, a fog gyakran darabokra törik. Szövödményként pulpitis és periodontitis alakulhat ki. Mivel a cariest szinte mindig ebben a stádiumban állapítjuk meg, csak a fog eltávolítása jön szóba (Horváth, 2003).

Anyag és módszer

A vizsgálatok 2005 szeptemberében kezdődtek. Különböző helyeken, eddig mintegy 62 ló fogazatát vizsgáltuk meg. Minden ló estében alapvető kritérium volt, hogy kora, neme, fajtája, származása továbbá tartási és takarmányozási szokásaik ismertek legyenek. A következő lépés a fogászati vizsgálathoz a biztonságos körülmény biztosítása, ami a puha padozat és megfelelő tér biztosítását jelenti. A beavatkozást megelőzően meg kell győződni az állat egészségi állapotáról, valamint betegségek elleni védelméről (pl. tetanusz). Ezt követően történik az állat nyugtatása, illetve megfelelő mélységű szedálása melyet többféle gyógyszeres beavatkozással érhetünk el.

Esetünkben ez domosedán illetve xilazin injekcióval történt. A kellő bódultság eléréséhez domosedán esetében 0,1-0,2ml/100tkg adunk a fajtájától, korától, súlyától függően. Ugyanez xilazin esetében 2-5ml/100tkg-ig terjedő mennyiség szükséges. A hatás kb.3-7 perc alatt jelentkezik, amikor felhelyezzük a Schulze féle szájterpeszt. Az állatot nem kötjük meg, hanem a ló fejének megtartását egy személy végzi, a beavatkozásnak megfelelően segíti a ló fejének ideális tartását. Az így rögzített állaton a rögzítő személy által kihúzott nyelv tartásával az ellenkező oldali fogazat vizsgálatát elvégezzük. A vizsgálatot a metszőfogakkal kezdjük, majd a rágófogakkal folytatjuk. A vizsgálat során megnézzük a túlnövéseket, éles fogszéleket, zománcpontok kialakulását, hullámos túlzott taréjos rendellenességeket, esetleges túlnövéseket vagy hiányokat továbbá a szájüregben fellelhető lágyszövetek sérüléseit. A megállapított rendellenesség határozza meg a beavatkozás súlyosságát, annak időtartalmát és a fogreszeléssel kialakított korrekciót.



A fogreszeléshez a Bosch elektromos rotáció fogreszelőt használtuk. A kezelések előtt és után fényképet készítettünk az állat kondíciójáról, valamint a fogazat állapotáról.

Következtetések és javaslatok

Nem úgy, mint az ember fogai, a lovak fogai életük folyamán folyamatosan nőnek. A felső őrlőfogak szélesebbek, mint az alsók, s mivel a takarmány nagyon különböző, ez azt jelenti, hogy a fogak különbözőképpen kopnak és a felső őrlőfogak külső szélei és az alsó őrlőfogak belső szélei élesek lesznek. Ezeket az éles széleket megfelelően kell reszelni, hogy megelőzzük a sérüléseket amelyeket a lágyszövetekben okoznak. A ló a metszőfogaival ragadja meg a takarmányt (legel), viszont a mesterséges táplálékok elterjedésével, a legelési idő lerövidülésével a metszőfogak kopása elmarad a kívánatostól. Az általunk vizsgált egyedek 9%-ánál tapasztaltunk pontyfogazatot, ami már az előzőekben említett örökletes betegségekhez tartozik, ebből 2 esetben fogcsúcs képződés volt tapasztalható. A leggyakrabban előforduló fogrendellenesség a zománcél és éles fogkopás, ami mintegy 45%-ánál tapasztalható volt. Az esetek többi részében hullámos, lépcsős fogkopást tapasztaltunk majd 2 esetben fogtúlnövést, ami az ellenoldali fog hiányából adódott. Az elváltozásokat nem mindig kísérte rágászavar. Azokban az esetekben viszont, amikor a takarmány felvétele és rágása zavart volt, a ló teteményképessége csökkent, kondíciója romlott. Az állatok tenyésztése során nyilvánvalóan fontos kérdés, hogy az utód ne legyen terhelt olyan hibákkal és nem kívánatos tulajdonságokkal, amelyek megjelenése, manifesztálódása során feltételezhető az örökletes háttér. Elkerülendő tehát, hogy bizonyos nem előnyös tulajdonságok halmozottan jelenjenek meg a populációban.

Irodalomjegyzék

Baker, J.G., Easley, J. (2005): Equine Dentistry. Edinburgh, New York: Saunders Elsevier.

Dietz, O., Huskamp, B. (1999): Handbuch Pferde Praxis. Ferdinand Enke Verlag, Stuttgart.

Fehér Gy. (1980): A háziállatok funkcionális anatómiája. Mezőgazdasági Kiadó, Budapest.

Horváth Z. (2003): Lóbetegségek. Mezőgazda Kiadó, Budapest.

Internet 1.: <http://www.oqha.com/teeth.htm>

Jeffrey, D. (1998): Horse Dentistry. The Theory and Practice of Equine Dental Maintenance. Dale Jeffrey
World Wide Equine.

Zöldág L. (2003): A háziállatok öröklődő betegségei: Mezőgazda Kiadó, Budapest.