

Animal welfare, etológia és tartástechnológia



Animal welfare, ethology and housing systems

Volume 4

Issue 2

Különszám

Gödöllő
2008



A TÜSZÖNÖVEKEDÉS ÉS KORAI VEMHESÉG ULTRAHANGOS VIZSGÁLATA FEKETE RACKA JUHOKBAN – ELŐKÍSÉRLET

¹Egerszegi István, ²Molnár András, ¹Sarlós Péter, ¹Soós Ferenc, ¹Rátky József

Állattenyésztési és Takarmányozási Kutatóintézet, ¹Szaporodás-biológiai Kutatócsoport, ²Juh- és Kecsketenyésztési Kutatócsoport, 2053, Herceghalom, Gesztenyés u. 1.

istvan.egerszegi@atk.hu

Összefoglalás

Napjainkban egyre nagyobb érdeklődés mutatkozik az őshonos, ill. régi gazdasági haszonállatok tartása, tenyésztése iránt. A genetikai értékeik fenntartása és hasznosítása érdekében elengedhetetlen a hagyományos tenyésztési módszereken kívül modern molekuláris és reprodukciós biológiai ismeretek megszerzése, módszerek adaptálása e fajtáknál. Kísérletünkben a tüszőnövekedés és korai embrionális fejlődés non-invazív ultrahangos (Pie Medical Falco-100) nyomkövetésének lehetőségét vizsgáltuk fekete racka anyákban. Az anyák (n= 6) ivari ciklusát progeszteron tartalmú szivaccsal szinkronizáltuk a tenyészszezonon kívül, majd a szivacs eltávolításakor 500 NE PMSG-t applikáltunk. A tüsző fejlődést a PMSG kezelés után 0, 24 és 48 órával végzett transzrektális ultrahangos vizsgálattal követtük nyomon. Az anyákat (n= 5) 56 és 72 órával a PMSG injekciót követően mesterségesen termékenyítettük. A vemhesség ultrahangos ellenőrzése 21 (transzrektális, 6-8 MHz lineáris fej) és 50 (transzabdominális, 5-7,5 MHz konvex fej) nappal az inszeminálást követően történt. Az átlagos tüszőméret 0, 24 és 48 órával a PMSG kezelést követően $2,85\pm 0,33$; $3,45\pm 0,30$ és $4,53\pm 0,32$ mm volt. Az inszeminálást követő 21. napon végzett transzrektális ultrahangos vemhesség vizsgálat 4 anyánál mutatott pozitív eredményt (80%), azonban a transzkután (50. nap) vizsgálatkor már csak 2 vemhest (40%) jegyeztünk fel (1 iker, 1 egyes). Az eredmények alapján kijelenthető, hogy a transzrektális ultrahangos vizsgálat alkalmas módszer lehet a tüszőnövekedés megfigyelésére racka anyákban. A korai vemhesség ellenőrzés ugyanezzel az eljárással elvégezhető, de a diagnózis pontosságának/megbízhatóságának érdekében az optimális időpont megjelöléséhez további vizsgálatok szükségesek.

Kulcsszavak: fekete racka juh, tüszőnövekedés, non-invazív ultrahangos vizsgálat

Investigation of the follicular development and early pregnancy in Hungarian Black Racka ewes by means of ultrasonography – Preliminary study

Abstract

Nowadays there is increasing interest to breed and maintain indigenous livestock breeds. For preservation and using their genetic values it is obvious to apply and adapt the modern molecular and reproductive biological knowledge and methods beside the traditional way of breeding. Aim of this preliminary study was to investigate follicular development and early embryonic development by ultrasonography in native Hungarian Racka sheep.

Oestrus of altogether 6 ewes was synchronized in the non-breeding season by progesterone sponges (12 days). At the time of sponge removal 500 IU eCG was injected in each animal. The follicular growth was monitored by transrectal ultrasonography at 0, 24 and 48 hours after eCG application. The animals (n= 5) were inseminated 56 and 72 h after eCG injection with fresh semen. Pregnancy was checked on day 21 (transrectal) and day 50 (transabdominal) after AI. The mean follicular diameter was 2.85 ± 0.33 ; 3.45 ± 0.30 and 4.53 ± 0.32 mm respectively (at 0, 24 and 48 hours after eCG treatment). Although 80 percent of the ewes were pregnant on day 21, only two of them remained pregnant on day 50 of gestation (40%, 1 twin and 1 single). It can be concluded that transrectal ultrasonography is a useful tool to monitor follicular development and early pregnancy in Hungarian Racka ewes. However, further investigation is needed to improve accuracy of this method.

Keywords: Hungarian Black Racka breed, follicular development, ultrasonography in native



Irodalmi áttekintés

Napjaink állattenyésztését a végletek jellemzik. Míg a fejlődő országokban folyamatosan növekedő mennyiségi igények jelennek meg, addig a fejlett országokban egyre nagyobb hangsúlyt kap a minőségi, egészséges, ismert eredetű "márkázott" termékek iránti kereslet. Ez utóbbi kategória nagyszerű lehetőséget teremtett az őshonos, régi háziállatfajták (géntartalékok) védelmének és hasznosításának, ennek köszönhetően az elmúlt évtizedekben számos fajtát sikerült a kihalástól megmenteni. *Bodó (2002)* szavaival élve : "A fajták védelmének értelme a jövő generációk ismeretlen igényeinek szolgálata, ezért a tulajdonságokat és az ezek alapját képező géneket kell megmenteni, nem csak a fajta nevét. Ezt a célt csak úgy lehet megvalósítani, ha a fajták tulajdonságait értékeljük és kutatjuk termékeik felhasználásának lehetőségét."

A múlt században bekövetkezett változások az állattenyésztésben a mangalicához hasonlóan a magyar racka juhot sem kímélték. 1911-re a 7,7 millióra fogyatkozott juhállományunkból 15000 magyar racka juhot regisztráltak és a 2. világháború utánra már csak 1450 állat maradt tenyésztésben (*Dunka, 2002*). 1983-ban alakult meg a Magyar Rackajuh Tenyésztő Egyesület, amely a fajta megmentését tűzte ki céljául 1200 anyajuhval (*Veress és mtsai, 2002*). Sikerüket jelzi, hogy 2001-re a törzskönyvezett egyedek száma 3312, amelyből 814 fekete racka (*Oláh, 2002*). 2006-ban 5400 fajtatiszta anyajuhot tartottak nyilván, amelyből 2030 a fekete racka létszáma (*OMMI, 2006*).

A fajta szakszerű leírása a múlt század elejére tehető, a jelenleg érvényben lévő standard *Dunka* nevéhez fűződik. A fajta hármas hasznosítású (hús, tej és prém). Az utóbbi évtizedekben számos kutatási téma foglalkozott testalakulásával, a gyapjú és a prém színöröklésével és minőségével, a tejtermelésével valamint a racka bárányok hizlalásával és húsminőségével (*Dunka, 2002; Nagy és mtsai, 2004; Nagy és Komlósi, 2005*). Az őshonos juhajták surlókorra való fogékonyságának osztályozása is megtörtént az elmúlt években (*Fésüs és mtsai, 2004*).

Reprodukciós tulajdonságait tekintve azonban igen kevés információ áll rendelkezésünkre. A kosbárányok ivarérese a 7. hónapra tehető, míg a tenyésztésbevitel mindkét ivarban 1,5 éves korban történik. Az üzetést hagyományosan végzik a szezonban, amely augusztus végétől október-november hónapig tart (*Dunka, 2002*). 2005-ben 1700 fekete racka anya szaporodási adatai szerint az első ellés átlagosan 28 hónapos korban történik 110%-os szaporulati aránnyal, valamint a két ellés között eltelt idő 428 nap (*MAJUSZ, 2006*).



A szakszerű szaporításhoz (in situ) és legfőképp a fajta fenntartása szempontjából fontos ex situ génmegőrzéshez elengedhetetlen további fajta-specifikus szaporodás-élettani paraméterek gyűjtése és leírása.

A nőivarú juhok petefészek és genitália vizsgálata élő állatokban korábban az invazív laparotómiás vagy a minimálisan invazív laparoszópos beavatkozással történt (Hulet és Foote, 1968; Snyder és Dukelow, 1974). Napjainkban a legelterjedtebbnek a non-invazív valós idejű B-mód ultrahangos vizsgálat tekinthető (Karen és mtsai, 2001). Az eljárást széleskörben használják a petefészek képletek (tüszők, sárgatestek) meghatározásában, az ovulációs ráta becslésére, a korai vemhesség megállapítására, a magzati veszteség meghatározására, a magzatok számának, korának és nemének megállapítására és az ellést követő méhinvolúció monitorozására (Schrick és Inskoop, 1993; Kaulfuss és mtsai, 1997; Strmšnik és mtsai, 2002; Duggavathi és mtsai, 2003; Vinales és mtsai, 2004; Zduńczyk és mtsai, 2004; Yotov, 2005; Ślósarz és mtsai, 2007; Santos és mtsai, 2007).

A fentiek alapján vizsgálataink célja volt a tüszőnövekedés non-invazív ultrahangos monitorozása ivarzás szinkronizálást követően, illetve a módszer alkalmazhatóságának meghatározása a korai vemhesség megállapítására fekete racka anyákban.

Anyag és Módszer

Kísérletünkhöz 6 darab két és fél éves, 35-40 kg súlyú, egyszer ellett fekete racka anyát választottunk. Az állatok ivari ciklusát *progesztagén* tartalmú *hüvelyszivaccsal* (Chronogest[®], Intervet) szinkronizáltuk. Az szivacs eltávolításakor 500 NE PMSG (Folligon, Intervet) applikálásával stimuláltuk a tüszőnövekedést. Az szivacs kivételét követő 0., 24. és 48. órában ultrahangos monitorozással (Pie Medical Falco-100, 6-8 MHz-es lineáris vizsgálófej) követtük nyomon a tüszőnövekedést (1. kép). Az anyákat 56 és 72 órával a PMSG kezelést követően 4×10^8 db spermiumot tartalmazó inszemináló dózissal termékenyítettük intracervikális módon. Az inszeminálást követően a 21. napon 6-8 MHz-es lineáris fejjel transzrektális vemhességellenőrzést végeztünk. A méh lumenében megjelenő - az ultrahangos képen jól kivehető - magzati folyadék megléte esetén diagnosztizáltuk az állatokat vemhesnek (2. kép). A korai vemhesség diagnózis eredményét az 50. napon végzett transzabdominális szkenneléssel (5-7,5 MHz-es konvex fej) ellenőriztük. Pozitív eredménynek tekintettük a jól kivehető magzatot, látható szív működéssel (3. kép).



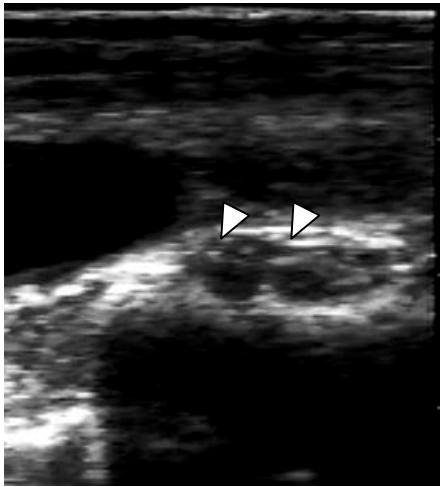
Eredmények és értékelés

A hüvelyimplantátum eltávolítását követően nem tapasztaltunk egy anyánál sem kóros elváltozást. A folliculus aktivitás a transzrektális szkennelések alkalmával a következőképpen alakult: az átlagos tüszőméret 0, 24 és 48 órával a PMSG kezelést követően $2,85 \pm 0,33$; $3,45 \pm 0,30$ és $4,53 \pm 0,32$ mm volt (*I. ábra*).

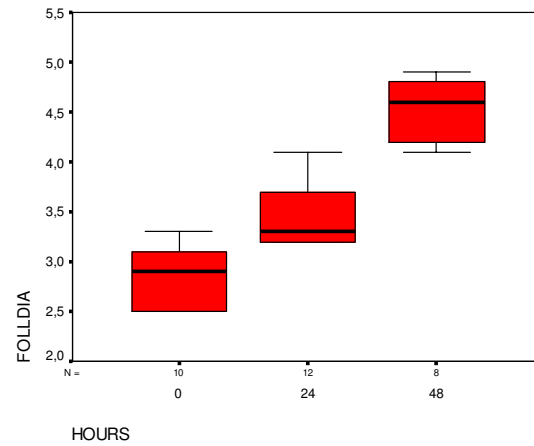
Az egyes vizsgálati időpontokban mért folliculus átmérők között szignifikáns eltérés mutatható ki ($p < 0,05$). A kísérletbe vont 6 anya közül egyet kizártunk a termékenyítés során, mivel a vagina-cervix határán valószínűleg az ellésből visszamaradt, hegesedést és letapadást találtunk. Az 5 termékenyített egyedből az inszeminálást követő 21. napon végzett transzrektális ultrahangos vemhesség vizsgálat 4 anyánál mutatott pozitív eredményt (80%), azonban a transzkután (50. nap) szkennelés alkalmával már csak 2 vemhes állatot (40%) jegyeztünk fel. Az anyák normál vemhességi idő után ellettek összesen 4 bányt, amelyből 2 elpusztult 24 órán belül. A transzkután vizsgálat során egy állatnál regisztráltunk ikervemhességet, azaz csak 50%-os pontosságú volt a magzatok számának becslése.

A kilencvenes évek elején bányok petefészket vizsgálták PMSG kezelést követően transzkután ultrahangos eljárással, majd laparotómias módszerrel kontrollálták. A tüszők méretének ultrahangos becslése szoros korrelációt mutatott a laparotómias mérésekkel. (*Bor és mtsai, 1992*). *Strmšnik és mtsai (2002)* szinkronizálást követően rektális ultrahangos vizsgálattal az anyák 65%-ánál 48-72 órával a szivacs eltávolítása után, míg további 20%-ban az azt követő 24 órában detektáltak ovulációt. A preovulációs tüszők átmérője $5,52 \pm 1,12$ mm volt, az ovulációs érték 1,76. Az ovulációs tüszőméretek, ha figyelembe vesszük a vizsgálatok idejét, hasonlóan alakultak kísérletünkben is.

Ultrahangos vizsgálattal a sárgatest számának becslése és érzékenysége 100%, míg a tüszők számánál ez az érték 98–100%, kivéve a 3 mm átmérőjű tüszőket (71%) (*Vinoles és mtsai, 2004*). Ez utóbbi megállapítás magyarázatot adhat a különböző vizsgálati időpontokban mérhető tüszők eltérő számára a kísérletünkben. A sárgatestek becslésével megállapítható az ovulációs ráta, és ezáltal az embrionális mortalitás a magzatok számának meghatározását követően. A magzati elhalás aránya elérheti akár a 36 %-ot is (*Kaulfuss és mtsai, 1997*).



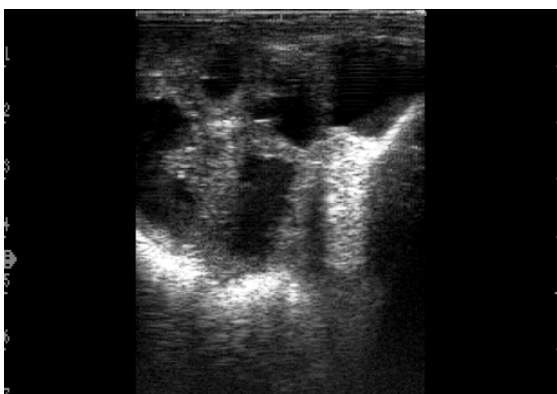1. kép: Növekvő tüszők (8 MHz)
Picture 1. Growing follicles (8 MHz)



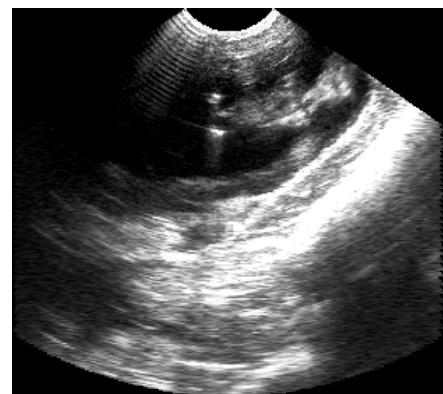1. ábra: A tüszőnövekedés alakulása 0, 24 és 48 órával a PMSG kezelést követően

Figure 1. Follicle development at 0, 24 and 48 hours after eCG treatment

Buckrell és mtsai (1986) szerint a 25. vemhességi naptól a pozitív vemhességi eredmény 97%-os, míg a negatív csak 80%, 91%-os pontossággal becsülhető. A kilencvenes évek elején a valós idejű B mód ultrahangos vizsgálattal a 24-34. napok között végzett vemhesség ellenőrzés adta a legmegbízhatóbb eredményt (Garcia és mtsai, 1993).



2. kép: 21 napos vemhes méh (6 MHz)
Picture 2. Pregnant uterus on day21 (6 MHz)



3. kép: 50 napos vehem (5 MHz)
Picture 3. 50 days old foetus (5 MHz)



Schrick és Inskeep azonban a 40. nap előtt végzett transzrektális ultrahangos vemhesség-vizsgálat kiegészítéséhez a 40. nap után transzkután ellenőrzést javasol, amivel a magzati veszteség is kimutatható (Schrick és Inskeep, 1993). Az inszeminálást követő 20. és 27. napon végzett transzkután vemhesség diagnózisok közül a 2. vizsgálat megbízhatóbb eredményt nyújtott az ellési eredmények alapján. (Bonev és mtsai, 2005). Szintén transzabdominal ultrahangos vemhesség ellenőrzést végeztek Stara Zagora tejelő juhoknál a vemhesítést követő 20., 27. és 35. napokon, a vizsgálat megbízhatósága 87,1%-ról (27. nap) 98%-ra nőtt a 35. napon végzett szkennelésnél. Az utóbbi vizsgálati időpontban jól kivehető a magzati szív működés, amellyel a korai embrionális/magzati elhalás mértéke is meghatározható (Yotov, 2005). Transzrektális úton már a 16. vemhességi napon a vizsgált egyedek 89%-nál, míg a 19. napra az állatok 100%-nál kaptak pozitív eredményt. A magzatok számának meghatározása transzrektális módon a 22. napon 83%-os, míg a 27. napon 92%-os pontossággal megállapítható. Ezzel ellentétben transzkután vizsgálattal a 27. napon maximum 33%-os és a 41. napon is csak 83%-os a megbízhatóság (Ślósarż és mtsai, 2007). Gyakorlatilag megegyező eredményeket értek el Strmšnik és mtsai (2002) is, transzrektális szkenneléssel már a 16. napon a vizsgált egyedek 39%-nál, míg a 20. napra az állatok 100%-nál kaptak pozitív eredményt. A 23. napon jól kivehető a magzati szív működés.

Következtetések és javaslatok

A kísérlet eredményei támpontot nyújthatnak későbbi kísérletek tervezésében, melyek előfeltétele az ivari ciklus pontos kontrollálása.

Számos modern biotechnikai/biotechnológia beavatkozást (petesejt- (OPU), embrió kinyerés és beültetés) hormonális kezelés előz meg, melynek non-invazív ellenőrzését teszi lehetővé az eljárás. A korai vemhesség felismerése a jövőben árutermelő racka állományok esetében lehet hasznosítható, hiszen a populáció mérete – csakúgy, mint a magyarszürke és mangalica esetében történt – lassan indokoltá teszi a törzs és árutermelő állományok elkülönítését. Kísérletünkben a 21. napon végzett vemhesség ellenőrzés alkalmával a fentieknek megfelelően egyértelmű volt a pozitív diagnózis, de Schrick és Inskeep (1993) ajánlásával teljesen egybevágó megállapításra jutottunk, azaz a korai vizsgálat megerősítése és a magzati veszteségek felderítése érdekében a 40. nap után egy ismételt kontroll diagnózis szükséges.

A vizsgálatokat az FVM - AI0717 sz. pályázat támogatásával végeztük.



Irodalomjegyzék

- Bodó, I.* (2002): A fajta és típus szerepe a genetikai sokféleség fenntartásában, Génmegőrzés: Kutatási eredmények régi háziállatfajták értékeiről.
- Bonev, G.B., Vassilev, N.Y., Dimitrov, M.A., Yotov, S. A., Penchev, P.* (2005): Adjustment of echography and laparoscopic insemination to the reproductive particularities of Pleven Blackhead Sheep Bulg. J. Vet. Med., 9. 1. 61-65.
- Bor, A., Braw-Tal, R., Gootwine, E.* (1992): Monitoring ovarian response of Booroola Assaf ewe lambs to PMSG, using ultrasonography and serum estradiol. Theriogenology, 38. 645–652.
- Buckrell, B.C., Bonnett, B.N., Johnson, W.H.* (1986): The use of real-time ultrasound rectally for early pregnancy diagnosis in sheep. Theriogenology, 25. 665–673.
- Duggavathi, R., Bartlewski, P.M., Pierson, R.A., Rawlings, N.C.* (2003): Luteogenesis in cyclic ewes: echotextural, histological, and functional correlates Biol. Reprod., 69. 634–639.
- Dunka, B.* (2002). Magyar juh (*Ovis aries strepsiceros hungaricus*) In: Génmegőrzés: Kutatási eredmények régi háziállatfajták értékeiről, Debrecen
- Fésüs, L., Zsolnai, A., Horogh, G. P., Anton, I.* (2004). A juhok surlókórja. 2. A priongenotípusok gyakorisága hazai őshonos juhállományainkban Magy. Állatorv. Lapja, 11. 670-675.
- Garcia, A., Neary, M.K., Kelly, G.R., Pierson, R.A.* (1993): Accuracy of ultrasonography in early pregnancy diagnosis in the ewe. Theriogenology, 39. 847-861.
- Karen, A., Kovács, P., Beckers, J. F., Szenci, O.* (2001): Pregnancy diagnosis in sheep: review of the most practical methods. Acta Vet. Brno, 70. 115–126.
- Kaulfuss, K.H., May, J., Süß, R., Moog, U.* (1997): In vivo diagnosis of embryo mortality in sheep by real-time ultrasound, Small Rumin. Res. 24. 2. 141-145.
- MAJUSZ, 2006
- Nagy, L., Domanovszky, Á., Székely, P.* (2004) A magyar racka juh hizlalási- és vágási vizsgálata. Acta Agraria Debreceniensis, 13. 1-6.
- Nagy, L., Komlósi, I.* (2005). A magyar racka juh tejének beltartalmi változása a laktáció alatt. 16. 24-28.
- Oláh J.* (2002): A hortobágyi (magyar) rackajuh genealógiai vonalainak kialakítása. Diploma Dolgozat, Debrecen.
- OMMI Fajtajegyzék (2006)



- Santos, M.H.B., Gonzalez, C.I.M., Bezerra, F.Q.G., Neves, C.J.P., Reichenbach, H.-D., Lima, P.F., Oliveira, M.A.L.* (2007): Sexing of Dorper sheep fetuses derived from natural mating and embryo transfer by ultrasonography. *Reproduction, Fertility and Development*, 19. 366–369.
- Schrack, F.N., Inskoop, E.K.* (1993): Determination of early pregnancy in ewes utilizing transrectal ultrasonography. *Theriogenology*, 40. 295–306.
- Ślósarz, P., Frankowska, A., Dobrzyński, S., Frąckowiak, A.* (2007): Effectiveness of early pregnancy diagnostics in sheep depending on ultrasound examination method applied. *Electronic Journal of Polish Agricultural Universities, Animal Husbandry*, 10. 2.
- Snyder, D.A., Dukelow, W.R.* (1974): Laparoscopic studies of ovulation, pregnancy diagnosis, and follicle aspiration in sheep. *Theriogenology*, 2. 6. 143-148.
- Strmšnik, L., Pogačnik, M., Čebulj, Kadunc, N., Kosec, M.* (2002): Examination of oestrus cycle and early pregnancy in sheep using transrectal ultrasonography. *Slov. Vet. Res.*, 39. 1. 47-58.
- Veress, L., Dunka, B., Oláh, J.* (2002): Ősi magyar juhaink megmentése. In: *Génmegőrzés: Kutatási eredmények régi háziállatfajták értékeiről*, Debrecen.
- Viñoles, C., Meikle, A., Forsberg, M.* (2004): Accuracy of evaluation of ovarian structures by transrectal ultrasonography in ewes. *Anim. Reprod. Sci.*, 80. 69-79.
- Yotov, S.* (2005): Diagnostics of early pregnancy in Stara Zagora Dairy Sheep breed. *Bulg. J. Vet. Med.*, 8, 1. 41-45.
- Zduńczyk, S., Milewski, S., Barański, W., Janowski, T., Szczepański, W., Jurczak, A., Raś, A., Leśnik, M.* (2004): Postpartum uterine involution in primiparous and pluriparous Polish Longwool sheep monitored by ultrasonography. *Bull. Vet. Inst. Pulawy*, 48. 255-257.